

UNIVERSITÉ de CAEN NORMANDIE

UFR SANTÉ

Année 2018/2019

THÈSE POUR L'OBTENTION
DU GRADE DE DOCTEUR EN MÉDECINE

Présentée et soutenue publiquement le : 31 Octobre 2019

par

Monsieur DUGAS Amaury

Né le 30 Avril 1990 à Hyères (Var)

**ABORD DU SINUS FRONTAL : BASES
ANATOMIQUES ET SYSTÉMATISATION DES
DIFFÉRENTES TECHNIQUES CHIRURGICALES**

Président : Monsieur le Professeur MOREAU Sylvain

Membres : Monsieur le Professeur BABIN Emmanuel

Monsieur le Docteur HITIER Martin

Monsieur le Docteur PATRON Vincent

Directeur de thèse : Docteur PATRON Vincent

Année Universitaire 2018/2019**Doyen**

Professeur Emmanuel TOUZÉ

Assesseurs

Professeur Paul MILLIEZ (pédagogie)

Professeur Guy LAUNOY (recherche)

Professeur Sonia DOLLFUS & Professeur Evelyne EMERY (3^{ème} cycle)**Directrice administrative**

Madame Sarah CHEMTOB

PROFESSEURS DES UNIVERSITÉS - PRATICIENS HOSPITALIERS

M.	AGOSTINI Denis	Biophysique et médecine nucléaire
M.	AIDE Nicolas	Biophysique et médecine nucléaire
M.	ALLOUCHE Stéphane	Biochimie et biologie moléculaire
M.	ALVES Arnaud	Chirurgie digestive
M.	AOUBA Achille	Médecine interne
M.	BABIN Emmanuel	Oto-Rhino-Laryngologie
M.	BÉNATEAU Hervé	Chirurgie maxillo-faciale et stomatologie
M.	BENOIST Guillaume	Gynécologie - Obstétrique
M.	BERGER Ludovic	Chirurgie vasculaire
M.	BERGOT Emmanuel	Pneumologie
M.	BIBEAU Frédéric	Anatomie et cytologie pathologique
Mme	BRAZO Perrine	Psychiatrie d'adultes
M.	BROUARD Jacques	Pédiatrie
M.	BUSTANY Pierre	Pharmacologie
Mme	CHAPON Françoise	Histologie, Embryologie
Mme	CLIN-GODARD Bénédicte	Médecine et santé au travail
M.	COQUEREL Antoine	Pharmacologie
M.	DAO Manh Thông	Hépatologie-Gastro-Entérologie
M.	DAMAJ Ghandi Laurent	Hématologie
M.	DEFER Gilles	Neurologie
M.	DELAMILLIEURE Pascal	Psychiatrie d'adultes
M.	DENISE Pierre	Physiologie
M.	DERLON Jean-Michel	Neurochirurgie

Éméritat jusqu'au 31/08/2020

Mme	DOLLFUS Sonia	Psychiatrie d'adultes
M.	DREYFUS Michel	Gynécologie - Obstétrique
M.	DU CHEYRON Damien	Réanimation médicale
Mme	ÉMERY Evelyne	Neurochirurgie
M.	ESMAIL-BEYGUI Farzin	Cardiologie
Mme	FAUVET Raffaèle	Gynécologie – Obstétrique
M.	FISCHER Marc-Olivier	Anesthésiologie – réanimation et médecine péri-opératoire
M.	GÉRARD Jean-Louis	Anesthésiologie – réanimation et médecine péri-opératoire
M.	GUILLOIS Bernard	Pédiatrie
Mme	GUITTET-BAUD Lydia	Epidémiologie, économie de la santé et prévention
M.	HABRAND Jean-Louis	Cancérologie option Radiothérapie
M.	HAMON Martial	Cardiologie
Mme	HAMON Michèle	Radiologie et imagerie médicale
M.	HANOUS Jean-Luc	Anesthésiologie – réanimation et médecine péri-opératoire
M.	HULET Christophe	Chirurgie orthopédique et traumatologique
M.	HURAU de LIGNY Bruno	Néphrologie
	Éméritat jusqu'au 31/01/2020	
M.	ICARD Philippe	Chirurgie thoracique et cardio-vasculaire
M.	JOIN-LAMBERT Olivier	Bactériologie - Virologie
Mme	JOLY-LOBBEDEZ Florence	Cancérologie
M.	JOUBERT Michael	Endocrinologie
Mme	KOTTLER Marie-Laure	Biochimie et biologie moléculaire
M.	LAUNOY Guy	Epidémiologie, économie de la santé et prévention
M.	LE COUTOUR Xavier	Epidémiologie, économie de la santé et prévention
M.	LE HELLO Simon	Bactériologie-Virologie
Mme	LE MAUFF Brigitte	Immunologie
M.	LEPORRIER Michel	Hématologie
	Éméritat jusqu'au 31/08/2020	
M.	LEROY François	Rééducation fonctionnelle
M.	LOBBEDEZ Thierry	Néphrologie
M.	MANRIQUE Alain	Biophysique et médecine nucléaire
M.	MARCÉLLI Christian	Rhumatologie
M.	MARTINAUD Olivier	Neurologie
M.	MAUREL Jean	Chirurgie générale
M.	MILLIEZ Paul	Cardiologie
M.	MOREAU Sylvain	Anatomie/Oto-Rhino-Laryngologie
M.	MOUTEL Grégoire	Médecine légale et droit de la santé
M.	NORMAND Hervé	Physiologie
M.	PARIENTI Jean-Jacques	Biostatistiques, info. médicale et tech. de communication
M.	PELAGE Jean-Pierre	Radiologie et imagerie médicale

Mme	PIQUET Marie-Astrid	Nutrition
M.	QUINTYN Jean-Claude	Ophtalmologie
M.	RAVASSE Philippe	Chirurgie infantile
M.	REZNIK Yves	Endocrinologie
M.	ROD Julien	Chirurgie infantile
M.	ROUPIE Eric	Médecine d'urgence
Mme	THARIAT Juliette	Radiothérapie
M.	TILLOU Xavier	Urologie
M.	TOUZÉ Emmanuel	Neurologie
M.	TROUSSARD Xavier	Hématologie
Mme	VABRET Astrid	Bactériologie - Virologie
M.	VERDON Renaud	Maladies infectieuses
Mme	VERNEUIL Laurence	Dermatologie
M.	VIADER Fausto	Neurologie
M.	VIVIEN Denis	Biologie cellulaire

PROFESSEUR DES UNIVERSITÉS

PROFESSEUR ASSOCIÉ DES UNIVERSITÉS A TEMPS PLEIN

M.	VABRET François	Addictologie
----	-----------------	--------------

PROFESSEURS ASSOCIÉS DES UNIVERSITÉS A MI-TEMPS

M.	de la SAYETTE Vincent	Neurologie
Mme	DOMPMARTIN-BLANCHÈRE Anne	Dermatologie
Mme	LESCURE Pascale	Gériatrie et biologie du vieillissement
M.	SABATIER Rémi	Cardiologie

PRCE

Mme	LELEU Solveig	Anglais
-----	---------------	---------

Année Universitaire 2018 / 2019**Doyen**

Professeur Emmanuel TOUZÉ

Assesseurs

Professeur Paul MILLIEZ (pédagogie)

Professeur Guy LAUNOY (recherche)

Professeur Sonia DOLLFUS & Professeur Evelyne EMERY (3^{ème} cycle)**Directrice administrative**

Madame Sarah CHEMTOB

MAITRES DE CONFERENCES DES UNIVERSITÉS - PRATICIENS HOSPITALIERS

M.	ALEXANDRE Joachim	Pharmacologie clinique
Mme	BENHAÏM Annie	Biologie cellulaire
M.	BESNARD Stéphane	Physiologie
Mme	BONHOMME Julie	Parasitologie et mycologie
M.	BOUVIER Nicolas	Néphrologie
M.	COULBAULT Laurent	Biochimie et Biologie moléculaire
M.	CREVEUIL Christian	Biostatistiques, info. médicale et tech. de communication
M.	DE BOYSSON Hubert	Médecine interne
Mme	DEBRUYNE Danièle <small>Éméritat jusqu'au 31/08/2019</small>	Pharmacologie fondamentale
Mme	DERLON-BOREL Annie <small>Éméritat jusqu'au 31/08/2020</small>	Hématologie
Mme	DINA Julia	Bactériologie - Virologie
Mme	DUPONT Claire	Pédiatrie
M.	ÉTARD Olivier	Physiologie
M.	GABEREL Thomas	Neurochirurgie
M.	GRUCHY Nicolas	Génétique
M.	GUÉNOLÉ Fabian	Pédopsychiatrie
M.	HITIER Martin	Anatomie - ORL Chirurgie Cervico-faciale
M.	ISNARD Christophe	Bactériologie Virologie
M.	LEGALLOIS Damien	Cardiologie
Mme	LELONG-BOULOUARD Véronique	Pharmacologie fondamentale
Mme	LEPORRIER Nathalie <small>Éméritat jusqu'au 31/10/2020</small>	Génétique
Mme	LEVALLET Guénaëlle	Cytologie et Histologie

M.	LUBRANO Jean	Chirurgie générale
M.	MITTRE Hervé	Biologie cellulaire
M.	REPESSÉ Yohann	Hématologie
M.	SESBOÛÉ Bruno	Physiologie
M.	TOUTIRAIS Olivier	Immunologie
M.	VEYSSIERE Alexis	Chirurgie maxillo-faciale et stomatologie

MAITRES DE CONFERENCES ASSOCIÉS DES UNIVERSITÉS A MI-TEMPS

Mme	ABBATE-LERAY Pascale	Médecine générale
M.	COUETTE Pierre-André (fin 31/08/19)	Médecine générale
M.	LE BAS François (fin 31/08/19)	Médecine générale
M.	SAINMONT Nicolas (fin 31/08/19)	Médecine générale
Mme	NOEL DE JAEGHER Sophie (fin 31/08/2021)	Médecine générale

Remerciements

À mon jury, qui me fait l'honneur de juger ce travail aujourd'hui.

À Monsieur le Professeur MOREAU, merci tout d'abord d'avoir accepté de présider mon jury de thèse avec comme conséquence un aller-retour pendant vos vacances. Je vous remercie également pour votre disponibilité, votre bonne humeur et pour l'intérêt que vous portez au bien-être de vos internes. Merci également de vous occuper du laboratoire d'anatomie, en rendant ce lieu si accueillant pour toute l'équipe.

À Monsieur le Professeur BABIN, je vous remercie pour votre implication dans l'enseignement de vos internes. Merci également pour votre générosité et votre gentillesse auprès de toutes les personnes qui ont la chance de vous croiser. Vos qualités humaines et professionnelles sont rares et en grande partie responsables de l'atmosphère si plaisante qui règne au sein du service.

À Monsieur le Docteur HITIER, je te remercie de nous transmettre tous les jours ta passion pour l'anatomie, l'Oto-Rhino-Laryngologie et la recherche. Merci également pour ta bienveillance et ta disponibilité à toute heure. Nous avons une chance inouïe d'avoir un pédagogue et un chercheur de ta qualité pour nous guider.

À Monsieur le Docteur PATRON. Je te remercie tout d'abord, pour ton implication, ta rigueur et la qualité des travaux que tu entreprends. Merci d'être là pour taper du pied, au sens propre au bloc, comme au figuré dans le service. Merci également de la qualité de la formation que tu nous délivres, au rythme de tes « Allez » ou « Vas y vas y », lorsque tu nous mets un endoscope entre les mains. Enfin merci pour ta réactivité dans la correction de ce travail.

À ma famille, car c'est vrai que l'on se sent très bien en Normandie, mais vous nous manquez quand même terriblement.

À mes parents, il n'existe pas assez de mots pour vous remercier de tout ce que vous avez fait pour nous depuis presque 40 ans. Au-delà de notre enfance si heureuse à Bormes-les-Mimosas, nous n'avons jamais manqué de rien ; que de joie, d'amour, de voyage et d'activités avec 3 garçons ! J'espère que vous êtes aussi fiers de moi, que je le suis d'être l'un vos enfants. Vous nous avez montré à tous les trois la voie du milieu médical, en nous soutenant sans jamais nous forcer. Je ne vous le dis jamais assez, mais je vous aime.

À ma Maman, tu donnes tout ce que tu peux donner à tes enfants, sans jamais compter. Tu as toujours fait en sorte que nous soyons heureux en ayant tout ce qu'il faut pour s'en sortir dans la vie. Tu continues bien évidemment de faire la même chose avec tes magnifiques petits-enfants, même pour celui qui va bientôt arriver. À Patrick, merci d'avoir toujours été présent pour moi.

À mon Papa, merci de nous avoir transmis très tôt le goût pour les boîtes de médicaments. Merci pour ton éducation, qui m'a fait passer des heures devant mes soupes, me permettant finalement de bien grandir. Merci pour ces dimanches golfigues dans le sud. Bientôt jeune retraité, tu pourras venir découvrir plus tranquillement les joies du golf en Normandie. À Agnès, je te remercierai de ne pas dépasser mon niveau en golf, qui stagne depuis quelques années, je te l'accorde.

À ma grand-mère, Mamie ou Mamizette. Tu es l'exemple même de la force, du courage et du travail. Merci pour toutes les valeurs que tu nous as transmises pendant nos vacances à la Grande-Motte, à Nîmes ou à Bormes. Nous avons hâte de partager ton goût pour le champagne pour tes 100 ans qui vont vite venir.

À mes étoiles filantes, qui veillent sûrement sur nous depuis là-haut. À Mamina, quel bonheur d'avoir partagé ces déjeuners pendant des années ; c'était à chaque fois des moments d'histoire et d'enrichissement, avec une jolie dose d'amour. Merci d'avoir su rassembler cette grande famille autour de toi ! À Papi et Grand-père, partis bien trop tôt...

À mes deux grands frères, mes deux exemples. Malgré notre importante différence d'âge, on ne s'est jamais éloigné. Tout d'abord faisant office de ballon de foot à environ 2 ans, je suis ensuite devenu un coriace adversaire au ping-pong dix années plus tard. Merci aussi pour les dizaines de surnoms que je dois encore porter !

À Brice, mon grand frère, ton travail et ton abnégation lors de ces études (avec un bon décalage de 10 ans) m'ont évidemment inspiré. Tu es un exemple pour moi dans tellement de domaines sauf bien évidemment pour les sports de balles où tu n'excelles absolument pas. À Alexandra, ma grande belle-sœur. Merci pour ta gentillesse, ta bienveillance, ton calme qui cache quelquefois une répartie d'une des meilleures avocates de Nîmes. Merci également de m'avoir permis d'être un jeune tonton. Les voir grandir de si loin pendant ces 5 années à sûrement été le plus difficile. À Alice, ma petite nièce, magnifique petite fille coquette, capable de courage et d'abnégation quand il s'agit de suivre son grand frère ... ou de l'embêter. Ton appétit pour la vie et la bonne nourriture, est un régal à voir. À Robin, ta curiosité, ton intelligence, ton amour

pour les chiffres mais aussi pour le Nîmes Olympique, font de moi un tonton et parrain comblé. Je pense que tu ne tarderas pas, du haut de tes 8 ans à écrire une thèse.

À Ben ou Benji, je te remercie d'avoir été un exemple à plusieurs niveaux : sur le terrain de tennis, sur un terrain de foot mais aussi derrière ta guitare (ou tu te cachais). En plus de se ressembler comme deux gouttes d'eau petits, j'ai quasiment fait le même chemin que toi 7 ans après. Merci pour toutes les taquineries et bêtises que j'ai entendu et que je répète encore, après une enfance bercée par les Inconnues ou Friends. À Adeline, merci d'avoir appris à Benji comment bien exposer ses gammes dans sa pharmacie, c'est bien la seule chose qu'il ne savait pas faire. Merci de lui apporter l'amour qu'il méritait, ainsi que le cadre et la ponctualité qu'il fallait lui imposer. Merci aussi pour les deux derniers petits neveux bien blondinets. À Liam, merci de me rajeunir de 25 ans à chaque fois que je te vois. Merci de recruter mes prochaines consultations d'ORL, pour toute la famille, après tes cris de joies dans le salon de mamidia. À Malo, du haut de tes 11 mois et connaissant ton attrait pour la nourriture, j'espère que tu auras pu patienter la soutenance pour te régaler à l'apéro.

À ma tante et mon oncle, Edith et Bruno, merci de vous être occupé de moi comme si j'étais votre fils, pendant ces nombreuses vacances que j'ai eu la chance de partager avec vous. En Corse, à Vars ou au Chambon, j'en garde de nombreux jolis souvenirs. Merci également de nous avoir permis d'avoir cette relation si particulière entre cousins germains depuis tout petit. Merci également d'avoir fait de cette maison de Montauray ma deuxième maison.

À mes cousins, ou plutôt mon 3^{ème} grand frère et ma seule grande sœur, car c'est bien comme ça que je vous ai toujours estimés et aimés. À Cyril ou Cyssou, merci de m'avoir inspiré dans les eaux limpides du Cap Bénat par tes performances avec un fusil de chasse sous-marine. Merci pour tes qualités avec un club à la main (et non une raquette). À Jenny, merci pour ton calme, ta douceur et ta capacité d'écoute du Cyssou (qui a un sacré débit de parole). À Albane, de très beaux yeux bleus et de bonnes « gaous » d'Anthériou, un vrai rayon de soleil au milieu de l'hiver Genevois. À Caro, ma protectrice et bienveillante cousine chérie. Tes deux seuls défauts sont ton bruxisme (si c'en est un !) et ton choix d'avoir préféré l'ophtalmologie à l'ORL, c'est dire ! Hormis les nuits berçées par ton bruxisme et tes nombreux débats avec toi-même, passer la plupart de mes vacances à tes côtés a été une chance formidable. À Jean, merci de supporter la tornade Caro, d'accepté de la suivre encore et encore mais aussi de la combler de bonheur. Quel courage et quel homme !

À Lydia Brun, ma nounou familiale, merci de m'avoir chouchouté pendant de nombreuses années, comme tu l'as fait avec une grande partie de la famille.

À tout le reste de ma famille, bien éparpillée en France mais aussi aux États-Unis. Je pense bien fort à vous.

À Marine, ma chérie,

Tu as cette faculté à me rendre plus fort et de me rassurer en un regard. Ton sourire et ta petite folie permette de rendre tous les moments anodins pétillants. Le pari de traverser la France il y a 5 ans a été une belle réussite. Notre petite vie Caennaise te va à merveille, et je m'en délecte. Tu me fais également très bientôt un des plus beaux cadeaux...notre aventure va continuer encore quelques temps en Normandie, mais aussi et toujours à travers le monde.

À ma belle-famille,

À mes beaux-parents, Monique et Xavier, qui m'ont tout de suite accepté. Merci de prendre soin de vos filles comme vous le faite encore aujourd'hui. J'ai vite compris pourquoi Marine ne connaissait ni le lave-vaisselle, ni machine à laver. Merci pour toutes les qualités et valeurs que vous avez pu leur transmettre. Votre ponctualité et votre organisation sans faille m'étonnera toujours. Le nombre de bouteille de vin ou de champagne écoulé lors des repas de famille également.

À ma bella sista, Maga, merci d'être là quand il le faut. Tu es comme un poisson dans l'eau quelque-soit les multiples endroits où tu as déjà vécu, en dehors de la place conducteur d'une voiture qui te reste encore étrangère ... À Lorcan, ton rayon de soleil toujours souriant, merci de m'avoir rejoint pour contrer ce duo de « sistas sacrément marseillaises » qui arriverait à te dire qu'il a fait 64°C à Nîmes à l'ombre cet été. Selon notre règle des 33 %, il ne faisait bien que 42°C.

À toute la belle-famille, à Lourdes et Montpellier, merci pour votre accueil dans ces repas de famille bien animés.

À mes amis,

En commençant par les sudistes, ne jurant que par le Sud et pour le Sud. Vous nous manquez aussi mais nous resterons caennais encore un petit moment.

À mes amis d'enfance Manon, Lucas, Hugo, même si l'on arrive à se voir qu'une à deux fois par an, on a toujours l'impression de ne s'être quittés que depuis quelques jours. On ne s'oublie pas depuis plus de 20 ans et il n'y a pas de raison pour que ça change !

Aux Nîmois, et notamment à la belle équipe du TC la Cigale : Étienne, Matthieu, Clément, Tristan et Gilles ; merci pour tous ces entraînements et tournées dans le sud-ouest en plein mois de juillet. À Étienne, merci d'avoir été mon « tac » pendant des années à Vars, Nîmes ou Hossegor. Merci d'être toujours présent malgré l'éloignement. À Julie, qui j'espère aura bientôt récupéré pour qu'on puisse se faire un petit tour en Ecosse.

À Julien, je te remercie de ce fabuleux contraste. Oui oui celui que tu dégages entre le « bordel » que tu peux mettre en soirée (ou plutôt faire mettre, en déléguant avec conviction, à un ami bien plus éméché que toi en soirée, et l'organisation d'homme parfait que tu déploies la journée. À Marie-Cécile, merci de gérer toujours plein de choses avec sourire, tact et délicatesse ; je te pardonne ainsi tes goûts musicaux. Merci à vous deux pour Victoria, elle apporte tellement de rire pendant nos vacances, je serais donc Docteur des crottes de nez. Elle guidera plus tard nos futurs ados aux « soirées kitsch » de la Dune.

À Ninou, merci d'être d'être cette amie, toujours présente (depuis l'un des apéro-attaques de P2 autour des arènes) dont je ne pourrais pas me passer. Tu as cette fabuleuse capacité à rendre les gens meilleurs autour de toi et notamment ton « zouave » de mari. À Yohan, quand je repense à ton arrivée dans l'amphi en jogging-casquette ou à tes révisions dans ta petite piole à côté de Sup'Perform, derrière ta Playstation, ce n'était pas gagné ! Et pourtant tu peux être fier, tu l'as fait avec brio, intelligence, un zeste de Ninou et une belle grande gueule !

À Nico, notre blond du groupe, ton organisation n'égale pas encore la mienne. Merci pour ta fondue savoyarde et pour ton soutien dans la prise en charge des glaçons en soirée. À Maud, merci de m'avoir fait dormir sur le trottoir devant ta porte en pleine fêria à Nîmes. Une première en 25 ans ! Pour être plus sérieux, merci d'apporter cette organisation et ce goût de l'effort à Nico, ce n'est plus le même homme. Et merci de représenter la Normandie dans le Sud.

À Arthur, merci d'être ce génie d'astronaute, tu réussis très bien tout ce que tu touches. La glisse, la cuisine, l'anesthésie et j'en passe, qu'est-ce que tu me caches ? Merci aussi d'avoir été un soir d'été dans Carémeau, ce Joker... À Maëva, qui sera toujours là pour tester ton calme contre un groupe de sexagénaires sur des pistes de ski. Merci d'apporter cette jeunesse ! J'espère que ces années d'avances de permettront de canaliser ton Arthur.

À Vincent, merci pour ces moments d'anthologie à côté des reptiles en Thaïlande. Merci aussi pour ce moment suspendu chez Nagui. À Alexandra, merci d'avoir été

notre grande sœur à tous pendant l'externat et d'avoir su patiemment attendre ton doux Vincent pour obtenir cette vie Montpelliéraine tant espérée. Vous avez l'air d'être terriblement heureux et vous le méritez !

À Hedi, mon Homme caméléon. J'ai rarement vu une personne qui arrivait, avec une telle aisance, à se faire à tous les milieux, les villes et les pays qu'il traverse. Ne monte pas plus au Nord, j'aurai peur que tu t'éloignes trop. Si le France ne veut pas de toi, je te demande en mariage. À Marie, la seule Française qui a réussi à dompter la bête Hedi ; et qui arrive à rester svelte après 9 pintes et 6 welshs.

À Mareshouille, merci pour ces nombreux moments de vie anodine que tu rends si drôles en étant si naturelle. Merci d'avoir embelli cette année de sous-colle en D4. À Samuel, merci pour ces nombreux cadeaux lors de ce fabuleux road-trip au milieu de l'Amazonie. À Zoé, tu as bien de la chance d'avoir deux clowns comme parents !

À Fanchon, merci d'avoir été notre pilier de BU puis notre pilier des soirées post-exams après 2 verres, mais toujours avec grande classe. À PE, merci d'être ce grand adepte du bistouri et des fourneaux. À Louis-Marie, ce petit glouton qui aura bientôt un petit pote en plus.

À Joris, merci d'être cet ami entier et toujours motivé pour un départ à Montpeul' ou une Féria de Nîmes. Tu as réussi à créer ton petit cocon Nîmois avec beaucoup de travail et d'abnégation. À Laure, merci d'être ce joli bout de femme droite, calme mais aussi folle de danse ! Votre petite vie Nîmoise est maintenant bien sur les rails !

À Simon, merci pour tes pointes en Yaris sur le Kennedy et pour cette fameuse mèche, hélas disparue. Tu vas bientôt pouvoir dominer la vie Nîmoise. Je viendrais y faire des affaires avec toi « Yiallah ». À Chloé, qu'il nous tarde de connaître.

À Marie, merci pour ton soutien et ton calme (apparent) pendant cette D4. Merci également d'être toujours prête à aller boire un verre à la Bodeguita. À Pierre, qui a la grande qualité d'être Normand, mais qui en a tellement d'autres que ce serait bien trop long de toutes les citer. À Marcel, le dernier petit bout de la bande.

À Quentin, merci d'être ce fin mélomane qui aime tant mettre l'ambiance en soirée. Encore désolé d'avoir un peu trop forcé sur la « champagne shower » lors de notre mémorable (ou non) anniversaire. À Marie, que j'aimerais enfin découvrir.

À ceux qui ont fait participé à rendre inoubliables ces années d'externat : Marion avec ta classe naturelle et tes bonnes blagounettes, Nahina toujours prête à prendre un verre, Mathilde dont notre première rencontre autour d'une Teq-pâte était mémorable, mais aussi Alexis, François, Zaza, etc...

À la fine équipe de P1, à ces matinées en amphi à se défouler et profiter de cette ambiance carabine maintenant perdue. À ces soirées « Texas Holdem » dans les locaux d'Ipesud avec vous : Étienne, Yohan, Fares (le plus ancien et le plus fabuleux de tous), Darty, Romain, Guillaume, François, Loris, Hugo, etc...

À l'équipe des sages-femmes, c'est un bel avantage que d'avoir un coloc maïeuticien. Merci de m'avoir accepté dans ce terrible monde fermé et très féminin, ou lors d'un

Crit SF : À Anne-Sophie, qui aura toujours une épaule pour m'accueillir et m'écouter, À Anabelle, ce joli petit bout que mérite que de jolies choses, mais aussi Célia, Chloé, Laure, Angélique, Anaïs, François.

Merci surtout à mon Tiennou, pour ces belles années de coloc à base de cordons bleus, et merci pour ces weekends indélébiles à Lussan. La Corse a l'air de t'aller à merveille, on se refait une coloc ?

Aux caennais de cœur, qui nous permettent de se sentir si bien ici :

À Augustin et Charlotte puis maintenant Gabriel, merci d'être cet exemple de famille écolo-sportive. À Aurore et Valentin, nos voisins, les marcheurs de l'extrême. À Hugo et Mémé, ce couple coupé-décalé mi Gwada mi Parigo. À Sebou, l'homme qui a tout fait et Morgane sa muse qui va bientôt devenir bien ronde. À William, grand homme parfait et Cléa, toujours prête à me filer une mare à nettoyer. À Thomas, véritable normand pour son attrait pour la bière, merci pour ta gentillesse envers chacun(e) et ta jolie conquête Pauline. À Déborah et François, ces amis qui adorent représenter et revendiquer la Bretagne en Normandie.

À tous ceux que j'ai plus l'habitude de voir dans nos repères caennais que de l'autre côté du champ opératoire : Marguerite, Audrey, Arnaud et Émilien. Et ceux qui sont du même côté : Baptiste, Jihane, Masson, Thobie One, Laborie, Solène, Pierre ...

Aux services de chirurgie dans lesquels je suis passé.

Au service d'ORL du C.H.U. de Caen, « la maison » comme j'aime l'appeler :

À mes co-internes de folies, avec qui on a traversé quelques épreuves pour en arriver là. Pour commencer, les deux meilleurs de la promo, vous ne savez peut-être pas tout le bien que je pense de vous deux. À Jéjé, copilote golfique bobo (souvent perdant), merci pour notre semestre bien sympa à Cherbourg ; À Manu, merci d'être cette homme entier, et un futur kiteur pro. Aux anciens, MDLL, notre cyclisme Normand qui est parti si loin, et Lara merci d'avoir toujours été ce déstressant naturelle. À Doudou et Maxime, que je me fais une joie de vous retrouver très vite. À Pauline, merci de nous apporter ce côté parisien chic mais aussi choc. À Bassel, notre grain de folie dans ce monde, ne change surtout pas. À Justin'e, le beau goss du service, toujours partant pour une petite bière en ville. À Mérion, notre intelligente présidente qui possède foie hors pair. À Agnès, d'une agnégation et d'un calme sans faille, merci pour la sonnerie qui prévient les appels d'un certain journaliste. À Baptiste et Marion, les deux petits nouveaux. Une pensée pour Ion, qui nous a sauvé par sa présence, son travail et sa bonne humeur l'année dernière ; revient quand tu veux !

Aux chefs actuelles, aux deux Laeticia et à Marjorie, merci de tout ce que vous avez pu m'enseigner durant ces années, et merci aussi pour votre bienveillance, votre écoute et votre disponibilité.

Aux « anciens » chefs, que j'ai eu la chance de cotoyer avant leur départ et que je remercie pour tout ce qu'ils font : Florence, Audrey, Vivien... Aux futurs anciens, Lisette

et Olive, merci pour ces nombreux « fout-y la toute » du semestre et ce que j'ai pu apprendre à vos côtés.

À toute l'équipe des infirmières du 14 et du 15 qui participent au petit cocon que l'on s'est fait autour de nous. Même si tout n'est pas toujours parfait, les relations humaines dans ce service sont un réel plus : Nathalie, Blandine, Céline, Claire, Flavie, Delphine, Anne-Charlotte, Corinne, Béatrice, Brigitte, Catherine, Véronique, Gégé, Alexandra, Sandrine, Céline, Nadia, Julie, Marie-Jo, Marie-claude ... et celles que j'ai forcément oublié de citer.

A cette équipe de choc aux commandes du secrétariat du 1440 et du 15, merci pour tous les services que l'on vous demande chaque jour : Sophie, Eliane, Manue, Tourquiya, Pauline, Mélanie et bien d'autres.

Aux équipes de brancardiers, ASH et aides-soignantes qui contribuent à faire en sorte que les patients se sentent bien, et c'est bien là l'essentiel. Benoit, Nicolas, Tétia...

Aux autres services, dans lesquels je mesure la chance d'être passé.

Les services d'ORL du C.H. de Cherbourg, de Neurochirurgie de Caen du Pr Emery, de Chirurgie Vasculaire de Saint-Lô et d'Orthopédie de Falaise. Merci également au Dr De Raucourt, Dr Louis, Dr Blanchard, aux équipes du bloc opératoire et du service de chirurgie du 1^{er} ; ce semestre au Centre François Baclesse était un réel plaisir !

Merci également aux personnes croisées lors de mon Inter-CHU à Grenoble dans le service des Pr Righini et Schmerber. Merci à Cindy, Anne, Marie, Noémie, Mathilde, Ashley et Olivier ; ainsi qu'à toutes les équipes du service et du bloc pour ces 6 mois au cœur des montagnes.

Abréviations :

AEA : Artère Ethmoïdale Antérieure

AN : Agger Nasi

BNAEA : Branche Nasale de l'Artère Ethmoïdale Antérieure

BNF : Bec NasoFrontal

CLN : Canal Lacrymo-Nasal

DAP : Diamètre Antéro-Postérieur

EMLP : Endoscopic Modified Lothrop Procedure

ENOF : Epine Nasale de l'Os Frontal

ESO : Ethmoïdale Supra-Orbitaire

ESS : Endoscopic Sinus Surgery

FCE : Foramen CribroEthmoïdal

FE : Fente Ethmoïdale

FESS : Functional Endoscopic Sinus Surgery

FS : Fronto-Septale

HD : Haute Définition

IF : Inter-Frontale

IFAC : International Frontal sinus Anatomy Classification

IRM : Imagerie par Résonance Magnétique

LCR : Liquide Céphalo-Rachidien

LFO : Lambeau Frontal Ostéoplastique

LMO : Ligne Médiale Orbitaire

LP : Lame Papyracée

LSO : Ligne Supra-Orbitaire

MELP : Modified Endoscopic Lothrop Procedure

MHLP : Modified Hemi-Lothrop Procedure

MMSP : Mini Modified Lothrop Procedure

MSLP : Modified Sub-total Lothrop Procedure

OCM : Opercule du Cornet Moyen

ORL : Oto-Rhino-Laryngologiste

PFM : Processus Frontal du Maxillaire

PIO : Pression Intra-Oculaire

PNS : Polypose Naso-Sinusienne

PU : Processus Unciforme

REFSS : Revision Endoscopic Frontal Sinus Surgery

RF : Récessus Frontal

RSO : Récessus Supra-Orbitaire

SA : Supra-Agger

SAF : Supra-Agger Frontale

SB : Supra-Bullaire

SBF : Supra-Bullaire Frontale

SCE : Sillon CribroEthmoïdal

SF : Sinus Frontal

SFB : Sinusoplastie Frontale au Ballon

SFTOE : Sinusotomie Frontale avec Transposition Orbitaire Endoscopique

SFTS : Sinusotomie Frontale par voie Trans-Septale

TDM : TomoDensitoMétrie

Sommaire des tableaux et figures :

Tableaux :

Tableau 1.....	13
Tableau 2.....	16
Tableau 3.....	51
Tableau 4.....	89
Tableau 5.....	120

Figures :

Figure 1.....	4
Figure 2.....	5
Figure 3.....	7
Figure 4.....	8
Figure 5.....	10
Figure 6.....	15
Figure 7.....	17
Figure 8.....	18
Figure 9.....	19
Figure 10.....	20
Figure 11.....	20
Figure 12.....	21
Figure 13.....	22
Figure 14.....	22
Figure 15.....	24
Figure 16	25
Figure 17	26
Figure 18.....	27
Figure 19.....	29
Figure 20.....	33
Figure 21.....	36
Figure 22.....	43
Figure 23.....	46

Figure 24.....	49
Figure 25.....	53
Figure 26.....	54
Figure 27.....	55
Figure 28.....	57
Figure 29.....	58
Figure 30.....	59
Figure 31.....	60
Figure 32.....	61
Figure 33.....	64
Figure 34.....	67
Figure 35.....	71
Figure 36.....	74
Figure 37.....	75
Figure 38.....	77
Figure 39.....	82
Figure 40.....	87
Figure 41.....	88
Figure 42.....	91
Figure 43.....	92
Figure 44.....	93
Figure 45.....	94
Figure 46.....	99
Figure 47.....	106
Figure 48.....	109
Figure 49.....	111
Figure 50.....	114
Figure 51.....	119
Figure 52.....	132
Figure 53.....	136

Sommaire :

1. Introduction.....	1
2. Embryologie et développement du sinus frontal.....	3
3. Anatomie chirurgicale du sinus frontal et de ses voies de drainages.....	10
3.1. Anatomie du sinus frontal	
3.2. Anatomie des voies de drainage du sinus frontal	
3.3. Classification des cellules ethmoïdales et frontales impliquées dans le drainage du sinus frontal	
3.3.1. Les cellules antérieures	
3.3.1.1. La cellule d'agger nasi	
3.3.1.2. La cellule supra-agger	
3.3.1.3. La cellule supra-agger frontale	
3.3.2. Les cellules postérieures	
3.3.2.1. La cellule supra-bullaire	
3.3.2.2. Les cellules supra-bullaires frontales	
3.3.2.3. Les cellules ethmoïdales supra-orbitaires	
3.4. Anatomie de l'ethmoïde	
3.4.1. Lame criblée et profondeur de la fente olfactive	
3.4.2. Lame perpendiculaire	
3.4.3. Processus unciforme	
4. Matériels et préparation opératoire.....	28
4.1. Matériels	
4.2. Application du système de sinuso-navigation dans le sinus frontal	
4.3. Préparation opératoire	
4.4. Imagerie préopératoire	
4.4.1. Tomodensitométrie	
4.4.2. Imagerie par résonance magnétique	
5. Voies d'abord endoscopiques.....	37

- 5.1. Principes généraux en chirurgie endonasale
 - 5.2. Étapes préalables à la sinusotomie endoscopique
 - 5.2.1. Unciformectomie et méatotomie moyenne
 - 5.2.2. Ethmoïdectomie antérieure
 - 5.3. Sinusotomie par voie endoscopique selon Draf
 - 5.3.1. Draf de type I
 - 5.3.2. Draf de type IIA
 - 5.3.3. Draf de type IIB
 - 5.3.4. Draf de type III
 - 5.4. Sinusotomie frontale trans-septale par voie endoscopique
 - 5.5. Sinusotomie frontale avec transposition orbitaire
 - 5.6. Intervention de Lothrop modifiée et ses variantes
 - 5.6.1. Intervention de Lothrop modifiée
 - 5.6.2. Intervention subtotale de Lothrop modifiée
 - 5.6.3. Hémi-Lothrop endoscopique modifié
 - 5.6.4. Mini-Lothrop endoscopique modifié
 - 5.7. Sinusotomie frontale de reprise ou « revision endoscopic frontal sinus surgery »
 - 5.8. Précision sur la technique « Uncapping the egg »
 - 5.9. Lambeaux muqueux dans la chirurgie endoscopique du sinus frontal
 - 5.9.1. Principes généraux sur les lambeaux en chirurgie endonasale
 - 5.9.2. Le lambeau nasoseptal latéral
 - 5.9.3. Le lambeau septoturbinale
 - 5.9.4. Le lambeau supéro-latéral à pédicule antérieur
 - 5.9.5. Le lambeau axillaire
 - 5.9.6. Les greffes muqueuses
6. Voies d'abord externes.....96
- 6.1. Généralités
 - 6.2. Histoire
 - 6.3. Lambeau frontal ostéoplastique
 - 6.3.1. Objectifs
 - 6.3.2. Indications
 - 6.3.3. Repères chirurgicaux clefs
 - 6.3.4. Technique chirurgicale

6.3.4.1.	Incision et variantes	
6.3.4.2.	Volet ostéo-périosté	
6.3.4.3.	Exérèse de la pathologie sinusienne	
6.3.4.4.	Comblement / Oblitération	
6.3.4.5.	Crânialisation	
6.3.4.6.	Reperméabilisation	
6.3.4.7.	Fermeture	
6.4.	Trépanation du sinus frontal	
6.5.	Blépharoplastie supérieure	
6.6.	Clou de Lemoyne	
7.	Voies d'abord combinées.....	112
7.1.	Objectifs	
7.2.	Indications	
7.3.	Repères chirurgicaux essentiels	
7.4.	Techniques chirurgicales	
8.	Sinusoplastie frontale au ballon.....	116
8.1.	Objectifs	
8.2.	Indications et contre-indications	
8.3.	Matériels	
8.4.	Repères chirurgicaux pertinents	
8.5.	Techniques chirurgicales	
9.	Soins post-opératoires.....	121
9.1.	Abord endonasale	
9.2.	Abord externe	
9.3.	Abord combiné	
10.	Complications.....	127
11.	Discussion.....	131
12.	Conclusion.....	137

1. Introduction

Depuis de nombreuses années, le progrès des techniques chirurgicales et les avancées dans l'instrumentation, notamment dans l'endoscopie, ont considérablement modifié la prise en charge des pathologies du sinus frontal. Les interventions chirurgicales du sinus frontal par abord externe ont progressivement évolué vers un abord endoscopique (1). L'émergence des voies combinées, ainsi que plus récemment, l'utilisation de ballon dilatateur démontre la diversité des possibilités chirurgicales.

Malgré ces dernières avancées chirurgicales, l'abord du sinus frontal reste un véritable défi pour les chirurgiens rhinologistes du fait de : la complexité et la variabilité de son anatomie, l'étroitesse de ses voies de drainage et de la proximité des structures à risque (base du crâne, orbite, artère ethmoïdale antérieure). Il s'y ajoute également des résultats fonctionnels incertains liés à la cicatrisation et aux risques de sténose des voies de drainage post-opératoires.

Il est essentiel dans un premier temps de revenir sur l'embryologie et l'anatomie du sinus frontal et de ses voies de drainage. De nombreuses classifications existent et permettent une description des différentes cellules constitutives et impliquées dans la pathologie du sinus frontal (2–4). La plus récente, inspirée des travaux de Kuhn et Bent dont la classification reste une référence, est nommée IFAC (International Frontal Cell Anatomy Classification). Elle permet de coupler à la fois la position et le nombre de cellules dans l'anatomie du sinus frontal mais également leurs implications dans les pathologies des voies de drainage, et de ce fait, l'intérêt qu'elles suscitent dans la prise en charge chirurgicale (5).

Une connaissance approfondie de l'anatomie locale associée à des compétences chirurgicales et une expérience certaine sont donc indispensables à la prise en charge des pathologies du sinus frontal.

Dans un second temps, l'objectif de ce travail est de décrire et de systématiser les voies d'abord chirurgicales du sinus frontal les plus pertinentes, de discuter leurs indications respectives et leurs principaux repères chirurgicaux. Nous tenterons

également de systématiser des voies d'abord alternatives endoscopiques peu décrites, telle que la voie d'abord supra-turbinale.

Nous reviendrons également sur l'utilisation et l'apport des lambeaux muqueux dans la reconstruction et la cicatrisation après chirurgie endoscopique du sinus frontal. Les éventuelles complications et les soins post-opératoires seront détaillés.

Nous porterons un regard plus critique sur les différentes voies d'abord et leurs repères pertinents. Enfin, nous terminerons par les points sur lesquels les progrès pourraient porter à l'avenir.

2. Embryologie et développement du sinus frontal

Les sinus frontaux sont les derniers sinus à débiter et à terminer leur développement complet. Leur embryologie et leur développement sont sujets à des interprétations nombreuses et diverses. Initialement, Schaeffer a décrit plusieurs sillons frontaux participants à la formation des sinus frontaux et des cellules ethmoïdales antérieures (6). Kasper a également démontré lors de ses dissections que les différents sillons étaient à l'origine des sinus frontaux : d'après lui, le premier est à l'origine de l'aggr nasi, le second forme le sinus frontal et les deux derniers sont à l'origine des cellules ethmoïdales antérieures et de la portion orbitaire de l'os frontal (7) .

La proéminence fronto-nasale se différencie en deux projections nasales, ou placodes nasales, qui formeront plus tard la cavité nasale et la choane primitive. Une projection caudale de tissus mésodermiques caudale formera le septum nasal primitif entre la 5^{ème} et la 12^{ème} semaine de gestation (**Figure 1**). La choane primitive sera le futur point de développement de la paroi pharyngée postérieure et des sinus paranasaux. Les processus maxillaires et les placodes nasales se rejoignent sur la ligne médiane, formant l'os maxillaire et donnant naissance au relief primitif du nez.

Entre la 25^{ème} et la 28^{ème} semaine de gestation, trois projections médiales de tissus ectodermiques naissent à partir de la paroi latérale nasale, permettant de définir les sinus paranasaux. Entre ces saillies médiales se créent de petits diverticules qui vont s'invaginer latéralement, comme au niveau de la choane primitive pour former les méats nasaux.

- la projection médiale antérieure sera à l'origine de la cellule d'aggr nasi ;
- la projection inférieure formera le cornet inférieur et le sinus maxillaire ;
- la projection supérieure formera le cornet moyen et supérieur ainsi que les cellules ethmoïdales avec les voies de drainage correspondantes. Le méat moyen va ensuite se former entre le cornet inférieur, déjà formé, et le cornet moyen (6,8,9).

Le récessus frontal provient de l'invagination latérale du méat moyen, permettant de former un infundibulum frontal embryonnaire, le long du processus unciforme. L'infundibulum frontal poursuit son expansion supérieure à partir de la 13^{ème} semaine

de développement, donnant naissance au véritable récessus frontal et au sinus frontal primitif. Il existe donc plusieurs hypothèses quant à l'origine des sinus frontaux : ils naîtraient soit d'une expansion supérieure de l'infundibulum du sinus frontal et du récessus frontal ; soit d'une migration épithéliale supérieure à partir des cellules ethmoïdales antérieures, au sein de la base inférieure de l'os frontal.

De plus, Stammberger et Bolger soutiennent également que le développement des sinus frontaux proviendrait de la projection supérieure, appelée aussi ethmo-turbinale (10). Ces invaginations ou sillons peuvent se pneumatiser à divers degrés lors du développement, expliquant aisément l'anatomie très complexe du sinus frontal et de ses voies de drainage.

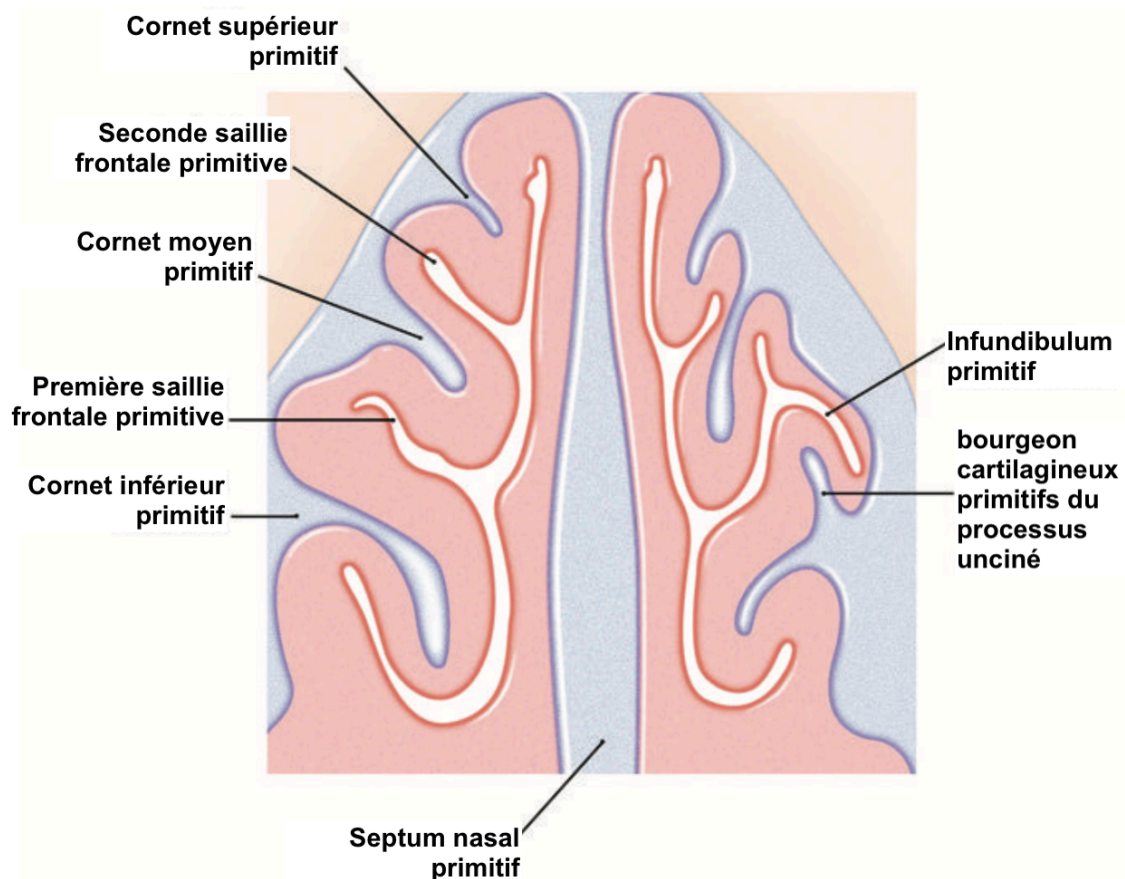


Figure 1 : Schéma en coupe coronale des différentes saillies et invaginations à l'origine des sinus après 9 à 12 semaines de vie fœtale, d'après D.Kennedy et P. Hwang.

À partir de la naissance, la croissance du sinus frontal est également très variable. On ne le retrouve que chez 1,5% des enfants de moins de un an lors d'études cadavériques et radiologiques. Lors de cette période, il est souvent de petite taille, et peut même être considéré comme une cellule ethmoïdale, d'où provient sa relation anatomique et embryologique commune avec les cellules ethmoïdales antérieures.

La première pneumatisation du sinus frontal est plutôt un processus lent, qui débute lors de la première année de vie de l'enfant. Les sinus frontaux sont encore des cavités de petite taille, lisses et borgnes. Le second processus de pneumatisation se produit entre 1 et 4 ans. À partir de 8 ans, il poursuit sa croissance et sa pneumatisation, pouvant ainsi être remarqué sur la plupart des tomodensitométries (TDM). Cette pneumatisation s'accroît à l'adolescence et se poursuit jusqu'à l'âge de 18 ans (11) (Figure 2).

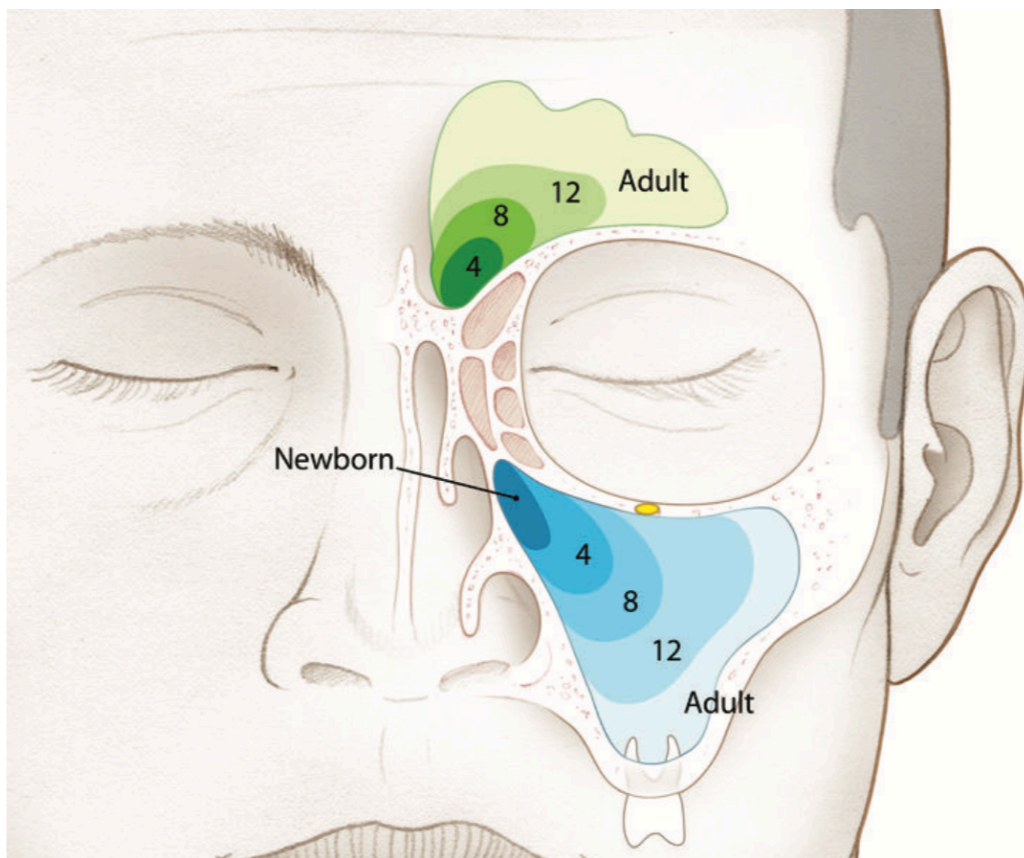


Figure 2 : Schéma de face montrant l'évolution de la taille des sinus frontaux et maxillaires en fonction de l'âge en années, d'après D.Kennedy et P. Hwang.

Le développement de chaque sinus frontal est lié au développement de chaque os frontal. Ils sont totalement indépendants l'un de l'autre, expliquant leur taille et leur aspect souvent asymétrique. Quelquefois, l'un des deux sinus peut présenter une pneumatisation anormalement importante. Des études sur des populations précises ont démontrés l'influence de l'origine ethnique dans la pneumatisation des sinus frontaux (12,13). En effet, bien que rare dans la population générale, environ 43 % des Eskimos d'Alaska présentent une aplasie bilatérale des sinus frontaux. Alors qu'ils ne sont présents que chez 3 à 4 % des Allemands et 8 % des Iraniens. D'autres facteurs tels que la géographie et le climat ont été évoqués pour expliquer les différentes poussées de pneumatisation mais aucun n'a clairement été identifié (12,14).

Plusieurs études ont participé au développement du modèle de pneumatisation du sinus frontal. Notamment celles de Schmittbühl et Le Minor (15) et de Schmittbühl et al (16) qui ont quantifié la morphologie et la taille des sinus frontaux en utilisant deux lignes précédemment décrites par Libersa et Faber (17). Ils plaçaient les sujets dans un plan orbitoméatal afin de pratiquer une radiographie avec une incidence de Blondeau. Deux lignes de références étaient utilisées sur ces clichés : la ligne supra-orbitaire (LSO) et la ligne médiane orbitaire (LMO). La LSO correspond à la ligne virtuelle horizontale tangente aux bords supérieurs des deux orbites. La LMO est une ligne virtuelle sagittale médiane définit pour chaque orbite. De chaque côté, elle se situe à égale distance de la ligne sagittale latérale passant par le point le plus latéral de l'orbite, et de la ligne sagittale médiane passant par le point le plus médian.

La pneumatisation des sinus frontaux a donc été défini en quatre catégories (**Figure 3**) :

- aplasie : absence de pneumatisation frontale ;
- hypoplasie : sinus frontal limité à la zone sous la LSO ;
- taille moyenne : sinus frontal limité à la zone médiane à la LMO ;
- hyperplasie : sinus frontal s'étendant au-delà de la LMO ;

Ces critères initialement décrit par Libersa et Faber, puis Schmittbühl et Le Minor, ont été à nouveau utilisé dans des études plus récentes telle que celle de Guerram et al en 2014 du fait de leur simplicité, de leur rapidité et de leur reproductibilité (12).

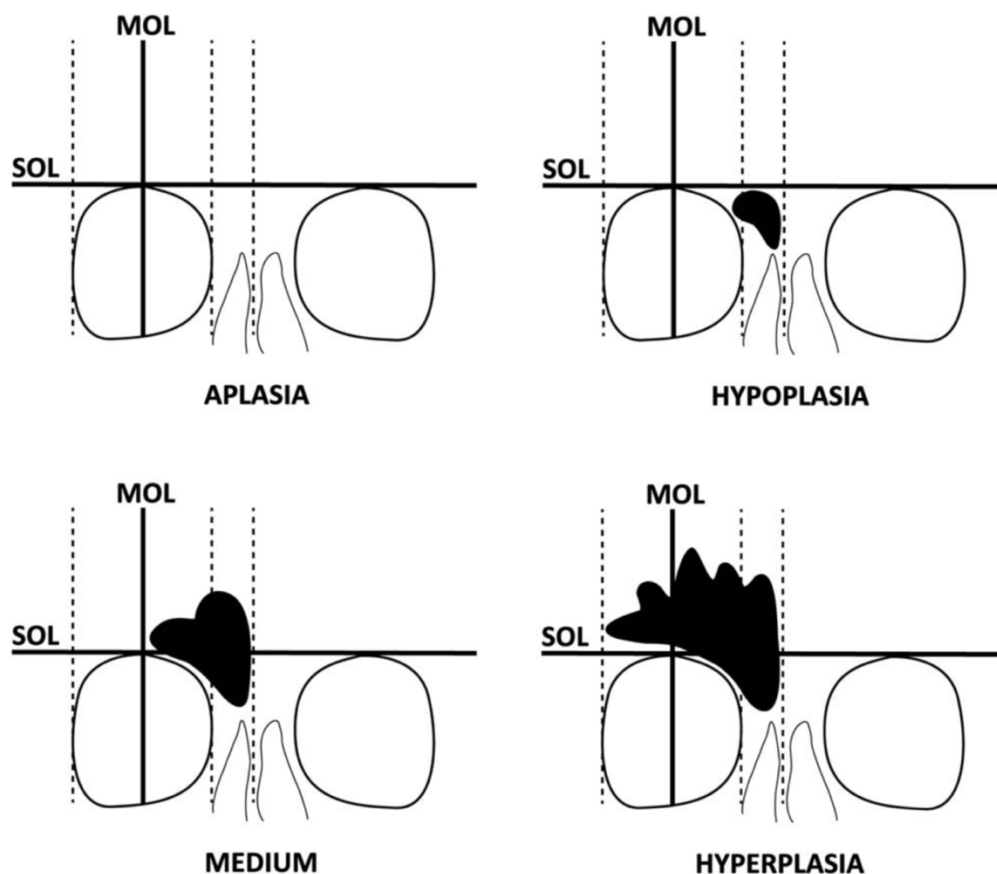


Figure 3 : Schéma du modèle de pneumatisation des sinus frontaux utilisant les lignes supra-orbitaires (SOL) et les lignes médianes orbitaires (MOL), d'après Guerram 2014.

Plus récemment, l'utilisation de quantification volumétrique plus précise à l'aide de la TDM a été réalisée par Tatlisumak et al, mettant en évidence une différence de taille des sinus frontaux en fonction de l'âge et du sexe (18). Dernièrement en 2016, Yüksel Aslier et al ont défini un modèle de pneumatisation des sinus frontaux à l'aide d'acquisitions volumiques tomодensitométriques. Les seuils étaient définis par des analyses statistiques de type courbe Roc. Le seuil de l'hypoplasie du sinus frontal était défini à 1131.25 mm^3 , et celui de l'hyperplasie à $3328,5 \text{ mm}^3$. Entre ces deux valeurs, le sinus était considéré de taille moyenne. La répartition des pneumatisations était ainsi de : aplasie 4.1 %, hypoplasie 14.2 %, taille moyenne 37.2 % et hyperplasie 44.2 %, ce qui était concordant avec de nombreuses autres études portant sur la même population. La profondeur était prise en compte, et il est indispensable de prendre en compte le sinus frontal dans ses trois dimensions pour établir une classification. Il faudra cependant des études plus puissantes pour valider ces seuils (19).

Enfin, Ferrari et al ont récemment repris et validé le modèle de développement ethmoïdo-frontal proposé par Terracol et Ardouin il y a plus de cinquante ans (20) . Le développement du sinus frontal s'effectue à partir de 3 groupes de cellules primaires (2 antérieures et 1 postérieure) formant la partie supérieure de l'ethmoïde antérieur : les cellules orbitaires, situées entre le processus unciforme (PU) médialement et la paroi orbitale médiale latéralement ; les cellules nasales, qui sont placées entre le cornet moyen médialement et le PU latéralement ; et les cellules bullaires, situées entre la paroi antérieure de la bulle ethmoïdale (BE) (en avant) et la lame basale du cornet moyen (en arrière). Selon ce modèle, le sinus frontal se développe à partir d'un de ces 3 groupes de cellules.

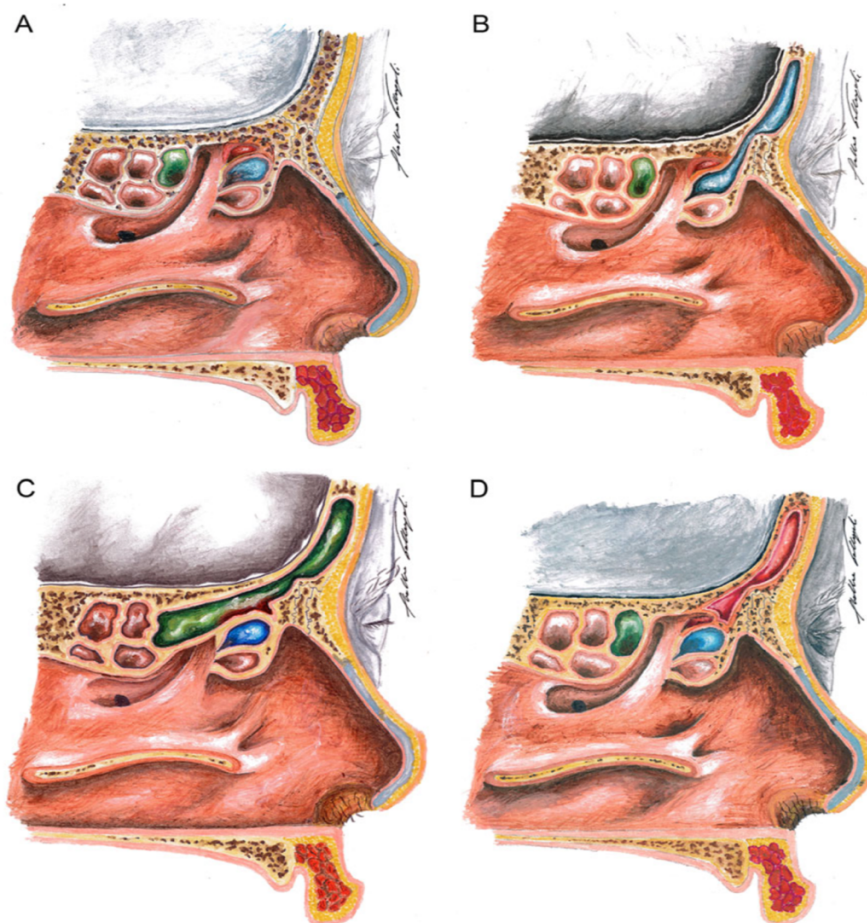


Figure 4 : Schéma des différents modèles de développement du sinus frontal d'après Terracol et Ardouin : **A** : Anatomie postnatale de la zone fronto-éthmoïdale : la cellule bullaire (verte) se trouve au sommet du complexe bullaire, la cellule nasale (bleue) est enfermée entre la partie verticale du processus unciforme et du cornet moyen, et la cellule orbitaire (rouge) entre le cornet moyen et la lame papyracée. **B** : Sinus frontal provenant de la cellule nasale, avec la voie de drainage du sinus frontal passant médialement à la partie verticale du processus unciforme ; **C** : Sinus frontal provenant d'une cellule bullaire, entraînant une cavité suprabullaire ; **D** : Sinus frontal provenant de la cellule orbitale, la voie de drainage étant latérale à la partie verticale du processus unciforme ; d'après Ferrari.

Selon la cellule « primaire », les voies de drainage du sinus frontal peuvent acquérir par la suite deux relations spatiales avec la plaque supra-infundibulaire, soit médiale, soit latérale. Une des insertions verticales possibles du PU rejoint alors la paroi antérieure de la BE. Les cellules « primaires » ne donnant pas naissance au sinus frontal vont constituer les espaces aériens fronto-ethmoïdaux. Par conséquent, Terracol et Ardouin ont défini des variantes anatomiques spécifiques du sinus frontal et de ses voies de drainage, bien distinctes, selon l'origine embryologique (nasale, orbitaire ou bullaire) (**Figure 4**).

La connaissance de ces trois modèles de développement des voies de drainage du sinus frontal ne peut qu'aider le chirurgien à simplifier la complexité de la région ; ainsi qu'à garder à l'esprit les relations clefs entre l'unciforme, le récessus frontal, l'ostium frontal et les espaces aériens environnants (21).

3. Anatomie du sinus frontal et de ses voies de drainage

Une connaissance profonde de la région du sinus frontal est un prérequis indispensable à sa prise en charge chirurgicale. Sa complexité et sa variabilité interhumaine expliquent les difficultés et le challenge proposé au chirurgien rhinologiste. Nous reviendrons également sur l'anatomie chirurgicale des fosses nasales et de l'ethmoïde qu'il convient de disséquer lors de la chirurgie endoscopique du sinus frontal.

3.1. Anatomie du sinus frontal (Figure 5)

Les sinus frontaux sont au nombre de deux. Ils ont une forme de pyramide triangulaire, comportant une paroi antérieure épaisse et une paroi postérieure plus fine. Ces deux parois sont constituées par la portion verticale de l'os frontal.

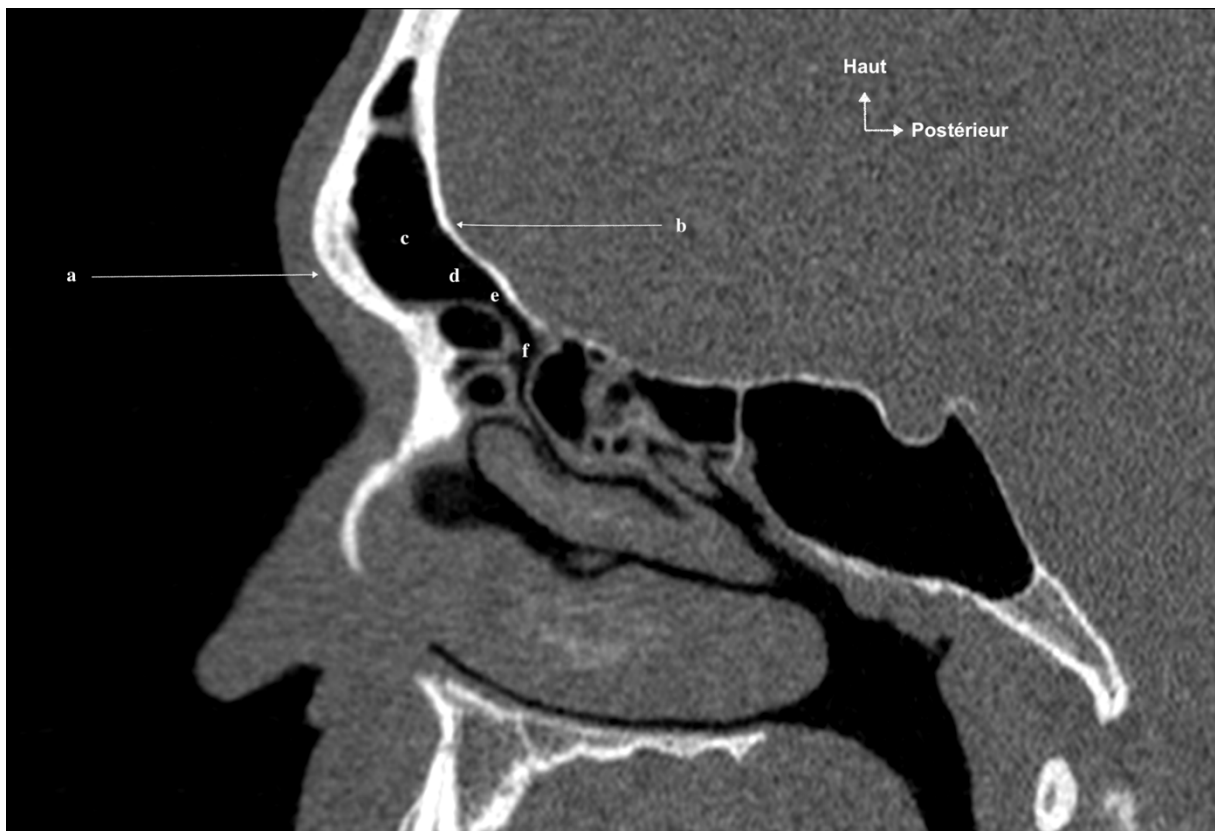

Figure 5 : Coupe tomographique para-sagittale médiane passant par le récessus frontal (a : paroi antérieure du sinus frontal ; b : paroi postérieure du sinus frontal ; c : sinus frontal ; d : infundibulum frontal ; e : ostium frontal ; f : récessus frontal).

La paroi antérieure du sinus frontal débute au niveau de la suture naso-frontale et se termine sous la protubérance de l'os frontal. Sa hauteur varie de 1 à 6 centimètres selon le degré de pneumatisation du sinus (8,9). Elle forme le relief du front et est constituée d'os cortical avec une épaisseur moyenne allant de 4 à 12 millimètres. Cette corticale est couverte d'un péricrâne, du muscle frontal, de la graisse sous-cutanée et de la peau. Sa largeur est de 17 à 49 millimètres, et sa profondeur moyenne est de 20,5 millimètres (22).

La paroi postérieure du sinus frontal possède une portion supérieure verticale et une portion inférieure horizontale, plus fine et petite. Cette dernière forme en partie le toit de l'orbite, le toit ethmoïdal et le plancher de la fosse crânienne antérieure. La portion verticale forme la paroi antéro-inférieure de la fosse crânienne antérieure, séparé des lobes frontaux seulement par la dure-mère. Cette paroi est traversée par des canaux osseux microscopiques appelés canaux de Breschet. Ils sont des voies de passages de petites veines permettant le drainage de la muqueuse sinusienne vers les sinus de la dure-mère (22,23). La portion inférieure du sinus frontal est limitée en avant par le rebord supra-orbitaire, au sein duquel chemine le pédicule vasculonerveux supra-orbitaire vers la peau du front à travers le foramen supra-orbitaire.

L'extension du sinus frontal dépend de son degré de pneumatisation, en arrière et latéralement au-dessus de l'orbite, en haut au sein de l'os frontal, et latéralement jusqu'à l'os temporal.

Les deux sinus frontaux sont séparés par un septum inter-frontal, de forme triangulaire dans le plan sagittal. Il sépare les deux sinus en deux cavités bien distinctes, chacune possédant ses propres voies de drainage. Sa portion inférieure est souvent proche de la ligne médiane, entre les deux infundibulums de chaque sinus frontal. À ce niveau, le septum inter-frontal est limité avec la crista galli en arrière, la lame perpendiculaire de l'éthmoïde en bas et l'épine nasale de l'os frontal en avant. Le foramen ceacum est un orifice borgne qui se situe juste en avant de la crista galli, au niveau de la face endocrânienne de l'os frontal.

3.2. Anatomie des voies de drainage du sinus frontal (Figure 5)

Les voies de drainage des sinus frontaux ont été décrites de multiples façons selon leurs abords chirurgicaux et leurs différentes modalités de visualisation. Il est maintenant admis qu'elles sont constituées par trois entités anatomiques distinctes et qui se succèdent : l'infundibulum frontal en haut, qui prend la forme d'un entonnoir osseux, suivi par l'ostium frontal constituant la portion la plus étroite et le récessus frontal en bas qui prend la forme d'un cône inversé. Cette voie de drainage du sinus frontal a donc la forme d'un véritable sablier. Aujourd'hui, le terme de canal nasofrontal ne doit plus être utilisé (24).

La grande complexité et l'étroitesse de cette région explique le challenge que constitue la prise en charge chirurgicale des pathologies du sinus frontal. Il existe également une grande variabilité inter-patient et une variabilité également entre chaque sinus frontal et chaque récessus frontal d'un même patient.

L'infundibulum frontal et le récessus frontal sont bordés latéralement par la partie supérieure de la lame papyracée, médialement par la racine cloisonnante du cornet moyen, et postérieurement par les cellules supra-bullaires et bullaires. En avant, ils sont au contact du cornet moyen, tandis qu'en bas et en avant ils sont limités par l'aggr nasi (AN). L'ostium du sinus frontal est défini comme la zone de transition la plus étroite entre le sinus frontal et le récessus frontal. Cet ostium est limité en avant par le « bec nasofrontal (BNF) », correspondant à une protrusion osseuse postérieure de la portion inférieure de la paroi antérieure du sinus frontal. Il est limité en arrière par la base du crâne, latéralement par la lame papyracée et médialement par la racine cloisonnante du cornet moyen et la paroi latérale de la fente olfactive.

La variabilité de la position, de la longueur, de l'orientation et du diamètre du récessus frontal est fortement liée à la présence d'obstacles constants pouvant être hyperplasiques (aggr nasi (AN), bulle ethmoïdale (BE)), mais aussi par d'autres obstacles inconstants (les cellules accessoires surnuméraires). Une classification récente a proposé une terminologie internationale commune : International Frontal sinus Anatomy Classification (IFAC).

3.3. Classification des cellules ethmoïdales et frontales impliquées dans le drainage du sinus frontal : classification IFAC 2016 (5) (Tableau 1)

<u>Cellules</u>	<u>Noms</u>	<u>Description</u>
Antérieures (déplacent le drainage du sinus frontal postérieur, médiale ou postéro-médial)	Agger Nasi (AN)	Cellule ethmoïdale antérieure, unique, développée au dépend du processus frontal du maxillaire, antérieure ou antéro-supérieure à la portion antérieure ou tête du cornet moyen.
	Supra Agger (SA) = Kuhn 1 et 2	Cellule ethmoïdale antéro-latérale, unique ou multiple, située au-dessus de l'agger nasi, mais sans atteindre le plancher du sinus frontal.
	Supra Agger Frontale (SAF) = Kuhn 3 et 4	Cellule ethmoïdale antéro-latérale étendue, atteignant le plancher du sinus frontal, et pouvant être contenu totalement dans le sinus frontal.
Postérieures (déplacent le drainage du sinus frontal vers l'avant)	Supra-bullaire (SB)	Cellule ethmoïdale, situé au-dessus de la bulle ethmoïdale, n'atteignant pas le plancher du sinus frontal.
	Supra-bullaire frontale (SBF)	Cellule de la région supra-bullaire, qui s'étend le long de la partie postérieure du sinus frontal. La base du crâne forme sa limite postérieure, celle-ci étant toujours plus postérieure que le sinus frontal.
	Ethmoïdale supra-orbitaire (ESO)	Cellule ethmoïdale antérieure, située en avant ou en arrière de l'artère ethmoïdale antérieure, et s'étendant vers le toit de l'orbite. Elle forme souvent une partie de la paroi postérieure des sinus frontaux très pneumatisés.
Médiales (déplacent le drainage latéralement et souvent vers l'arrière)	Inter-frontale ou fronto-septale (IF ou FS)	Cellule médiale, développée à partir de l'ethmoïde antérieur ou de la portion inférieure du sinus frontal. Souvent associée à une pneumatisation de l'apophyse crista galli.

Tableau 1 : *International Frontal sinus Anatomy Classification, 2016 (Iconographies détaillées plus loin)*

L'utilisation de cette classification a pour objectif une meilleure compréhension des différentes variations anatomiques et de la façon dont elles affectent le drainage du sinus frontal. Elle est essentielle dans la planification opératoire. En effet, il est primordial de ne pas méconnaître leur présence chez un patient donné, car en plus d'altérer les voies de drainage, leur présence peut amener le chirurgien le plus averti à les confondre avec le sinus frontal et ainsi, de ne pas traiter la pathologie des voies de drainage.

Elle permet un langage commun entre les différentes spécialités impliquées (oto-rhino-laryngologiste, radiologues). Elle facilite également l'enseignement et l'apprentissage étape par étape de cette chirurgie. Elle est basée sur la réalisation d'un scanner des sinus haute résolution, avec des coupes infra-millimétriques et une reconstruction dans les trois plans de l'espace. Cet examen doit être pratiqué de manière systématique avant la chirurgie du sinus frontal (25) .

Cette classification consensuelle est inspirée d'autres nombreuses classifications, dont la plus récente est la classification European Position Paper on the Anatomical Terminology of the Internal Nose and Paranasal Sinuses de Lund et al (2). Elle s'appuie également sur les travaux de Van Alyea (22) et de Kuhn (4,26–28). En effet, Kuhn et Bent ont décrit un système cellulaire fronto-ethmoïdal en 1996. Cette classification internationalement admise distingue les cellules ethmoïdo-frontales en six groupes : cellules de l'aggr nasi, cellules supra-orbitaires, cellules frontales, cellules de la bulle frontale, cellules supra-bullaires et cellules de la cloison inter-septale du sinus frontal. Les cellules frontales sont les plus susceptibles, selon Kuhn, de causer une obstruction au drainage fronto-nasal. Il propose donc une classification éponyme des cellules frontales, encore largement utilisée dans les publications : la cellule de Kuhn de type 1 est une cellule unique au-dessus du système cellulaire de l'aggr nasi, qui ne s'étend pas dans le sinus frontal ; la cellule de Kuhn de type 2 est constituée par des cellules multiples situées aussi au-dessus de l'aggr nasi sans extension dans le sinus frontal ; la cellule de Kuhn de type 3 est une cellule unique au-dessus de l'aggr nasi avec extension dans le sinus frontal ; et enfin la cellule de Kuhn de type 4 est une cellule isolée située complètement dans le sinus frontal (29) (**Figure 6**). Ainsi, on peut facilement en déduire que les cellules de Kuhn de type 1 et 2 sont plus faciles à disséquer par voie endonasale que les cellules de type 3 et 4 (26,30).

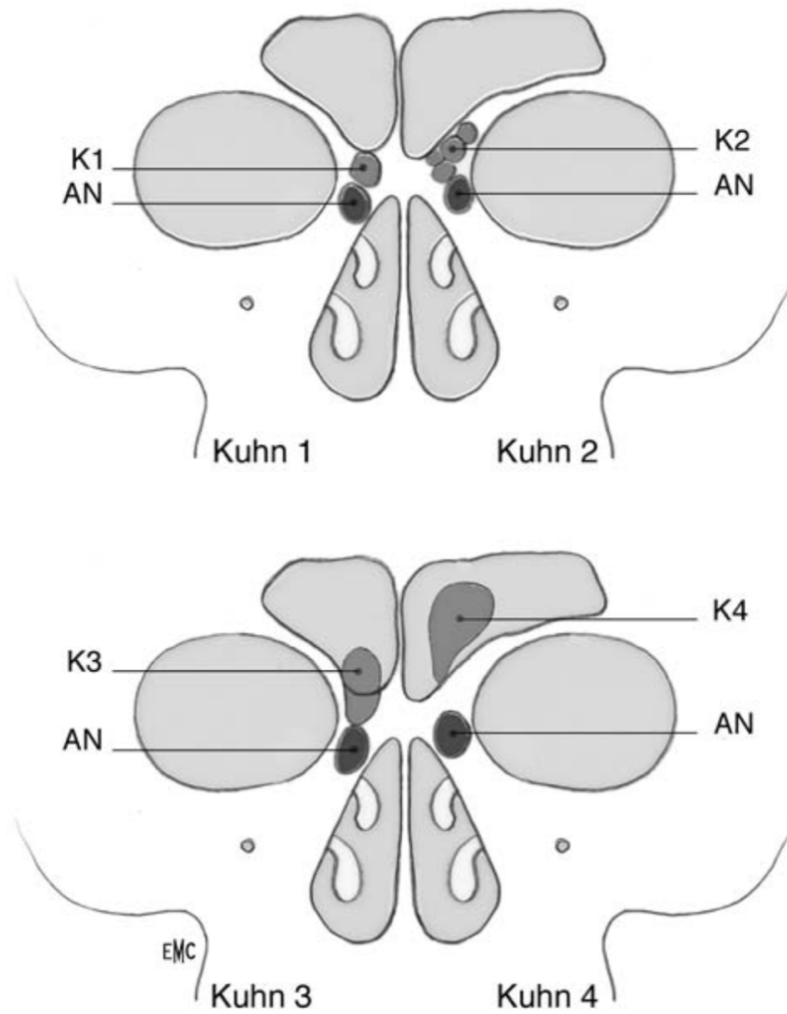


Figure 6 : Schéma des différentes cellules frontales décrites par Kuhn et Bent (K1 = cellule de Kuhn de type 1 ; K2 : cellule de Kuhn de type 2 ; K3 : cellule de Kuhn de type 3 ; K4 : cellule de Kuhn de type 4, AN : agger nasi), d'après Jimenez-Chobillon et Jankowski (29).

Pour plus de clarté et une simplification de la nomenclature, un tableau est réalisé permettant de comparer les classifications parmi les plus récentes et les plus utilisées (**Tableau 2**).

Pianta et al ont publié en 2016 un nouveau modèle de classification des espaces aériens environnants les voies de drainage du sinus frontal, nommée agger-bullar classification, qui n'est pour l'instant que peu utilisée et ne sera pas développée (31).

Localisation	Bent & Kuhn (1996) (4)	Lund et al (2014) (2)	Wormald et al (IFAC 2016) (5)
Antérieure	Agger nasi	Agger nasi	Agger nasi
	Cellule frontale type 1 et 2	Cellule ethmoïdale antérieure	Cellule supra-agger
	Cellule frontale type 3	Cellule fronto- ethmoïdale antérieure	Cellule supra-agger frontale
	Cellule frontale type 4		Cellule supra-agger frontale
Postérieure	Bulle ethmoïdale	Bulle ethmoïdale	Bulle ethmoïdale
	Cellule supra- bullaire		Cellule supra- bullaire
	Bulle frontale	Cellule fronto- ethmoïdale postérieure	Cellule supra- bullaire frontale
	Cellule supra- orbitaire	Récessus supra- orbitaire	Cellule ethmoïdale supra-orbitaire
Médiale	Cellule inter-frontale	Cellule inter- frontale	Cellule fronto- septale

Tableau 2 : Tableau comparatif des différentes classifications et terminologies données pour les cellules développées dans la région des voies de drainage du sinus frontal.

3.3.1. Les cellules antérieures

Les cellules antérieures correspondent aux cellules situées en avant des voies de drainage du sinus frontal. Elles sont constituées de l'agger nasi, des cellules supra-agger (SA) et des cellules supra-agger frontales (SAF). Leur prévalence est respectivement estimée dans une étude récente sur une population sans pathologie sinusienne à 96 %, 30 % et 20 % (32).

3.3.1.1. La cellule de l'agger nasi (33)

La cellule d'AN est la cellule ethmoïdale la plus antérieure (**Figure 7**). Elle est antérieure ou antéro-supérieure à la tête du cornet moyen et à la portion verticale du processus unciforme (PU). Elle se développe entre le processus frontal du maxillaire (PFM) en avant et le sac lacrymal en arrière.

En cas de cellule volumineuse, l'ostium et la voie de drainage du sinus frontal sont souvent larges. La cellule d'AN est bilatérale, unique et a tendance à déplacer le récessus frontal vers l'arrière.

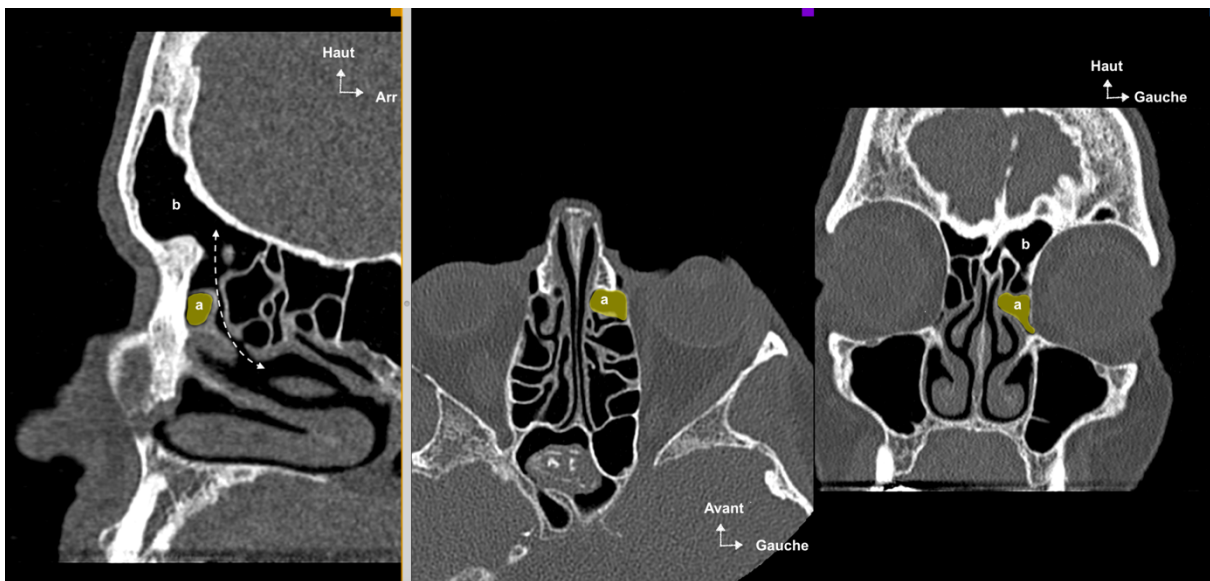


Figure 7 : Coupe tridimensionnelle d'une tomodensitométrie des sinus passant par la cellule de l'aggrer nasi (a : aggrer nasi en jaune ; b : sinus frontal ; double flèche pointillée : récessus frontal).

3.3.1.2. La cellule supra-aggrer

La cellule supra-aggrer (SA) est une cellule ethmoïdale antéro-latérale, unique ou multiple, située au-dessus de l'AN mais n'atteignant pas le plancher du sinus frontal (**Figure 8**). Elle est souvent de petite taille et peut être difficile à visualiser sur le scanner préopératoire ou même pendant la chirurgie endoscopique. Elle correspond aux cellules de Bent et Kuhn de type 1 (unique) et 2 (multiples) (4). Le récessus frontal se retrouve déplacé en arrière et/ou médialement.

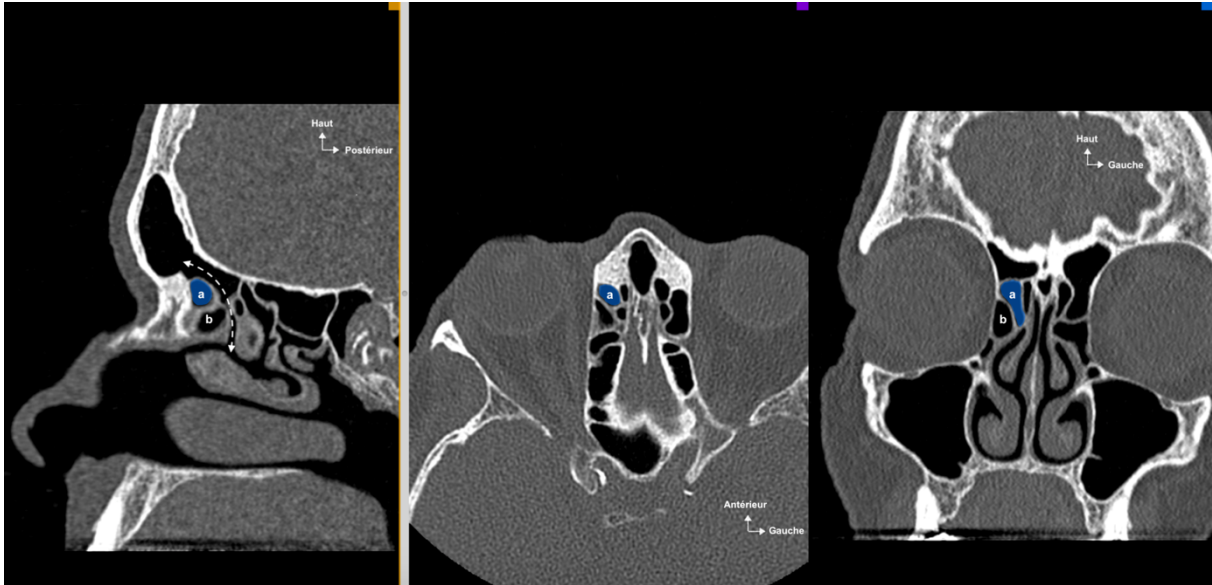

Figure 8 : Coupe tridimensionnelle d'une tomodensitométrie des sinus passant par une cellule supra-agger, ici en bleu (a : supra-agger en bleu ; b : agger nasi ; double flèche pointillée : récessus frontal).

3.3.1.3. La cellule supra-agger frontale

La cellule supra-agger frontale (SAF) est une cellule ethmoïdale antéro-latérale étendue, qui atteint le plancher du sinus frontal (**Figure 9**). Elle se développe latéralement, remonte vers le plancher du sinus frontal, et déplace médialement le récessus frontal. Elle peut être de différentes tailles :

- la petite cellule SAF reste en contact avec les cellules de l'AN en bas et remonte au niveau du plancher du sinus frontal juste au-dessus du BNF (visible sur les coupes coronales). Elle correspond à la cellule de type 3 selon la classification de Bent et Kuhn (4) ;
- lors d'une pneumatisation importante, la cellule SAF de grande taille est une cellule frontale isolée de la cellule de l'AN, quelquefois contenue totalement dans le sinus frontal lui-même. Son extension supérieure est souvent difficile à réséquer totalement, mais elle n'affecte que très peu le récessus frontal. Elle correspond aux cellules de type 4 selon la classification de Bent et Kuhn (4).

Elles ont tendance à repousser les voies de drainage du sinus frontal en arrière et/ou médialement.

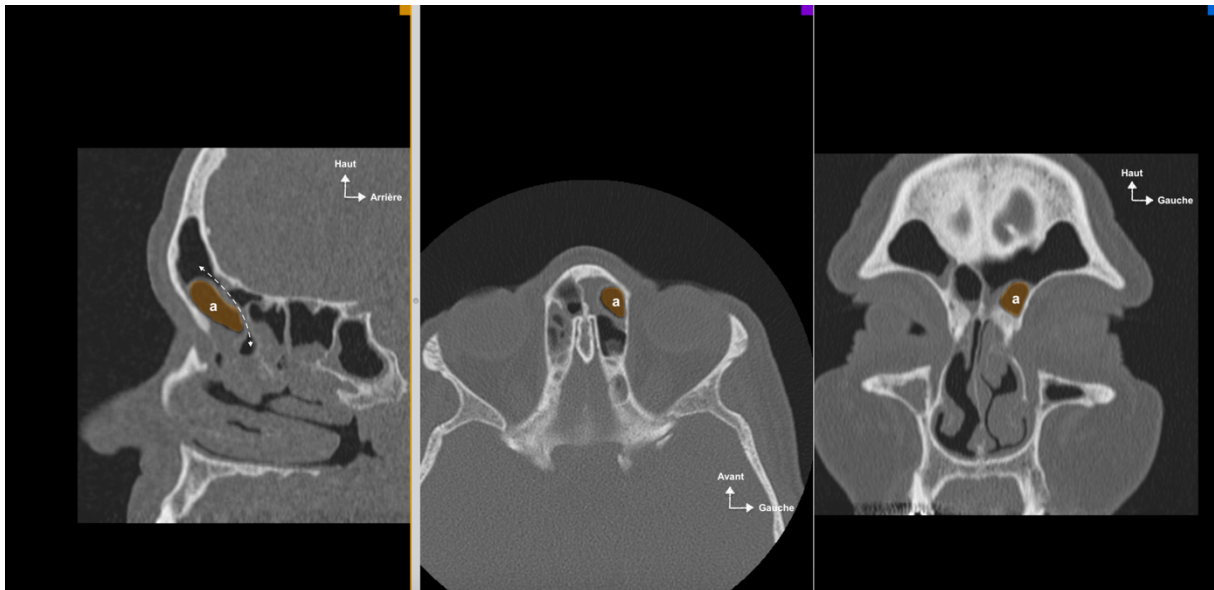


Figure 9 : Coupe tridimensionnelle d'une tomodensitométrie des sinus passant par une cellule supra-agger frontale (a : supra-agger frontale en orange ; double flèche pointillée : récessus frontal).

3.3.2. Les cellules postérieures

Les cellules « postérieures » selon la classification IFAC regroupent les cellules supra-bullaires (SB), les cellules supra-bullaires frontales (SBF) et les cellules ethmoïdales supra-orbitaires (ESO). Leur prévalence est respectivement estimée à 72 %, 5,5 % et 28,5 % (32). À l'inverse des cellules antérieures, elles déplacent vers l'avant les voies de drainage du sinus frontal.

3.3.2.1. La cellule supra-bullaire

La cellule SB est une cellule ethmoïdale située au-dessus de la bulle ethmoïdale (**Figure 10**). Sa paroi antérieure est quasiment en continuité avec celle de la bulle ethmoïdale sous-jacente. Elle ne franchit pas le plancher du sinus frontal.

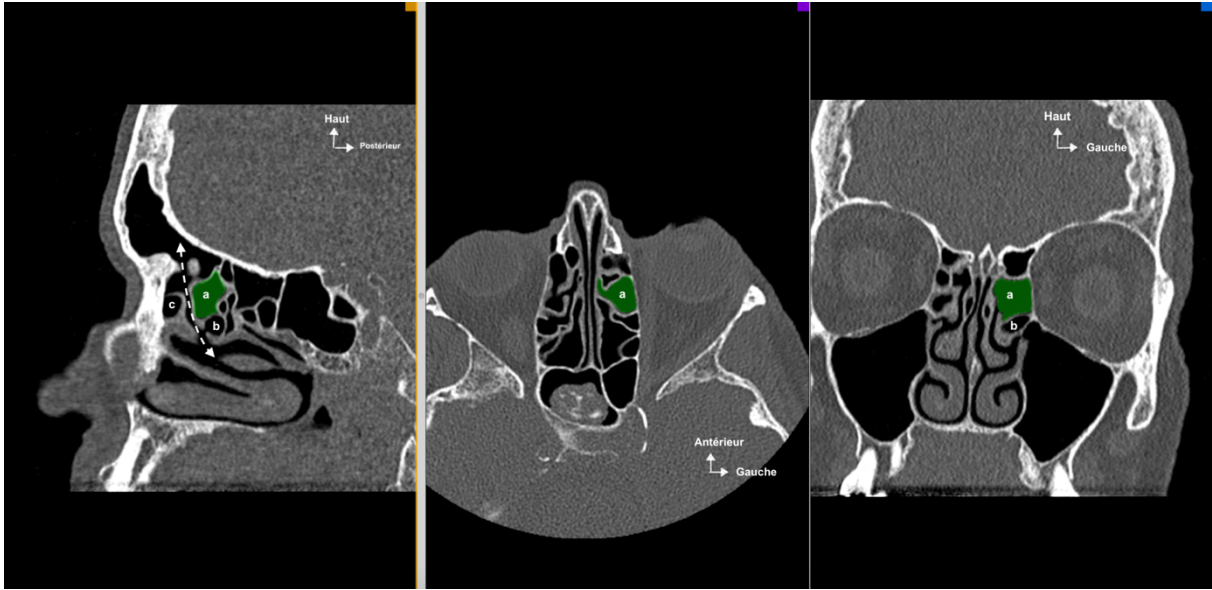


Figure 10 : Coupe tridimensionnelle d'une tomodensitométrie des sinus passant par une cellule supra-bullaïre (a : cellule supra-bullaïre en vert ; b : bulle ethmoïdale ; c : agger nasi ; double flèche pointillée : récessus frontal).

3.3.2.2. Les cellules supra-bullaïres frontales

Les cellules SBF sont des cellules de la région supra-bullaïre, qui s'étendent vers le sinus frontal le long de sa face postérieure (**Figure 11**). La base du crâne forme sa limite postérieure. Elles sont toujours plus postérieures que le sinus frontal.

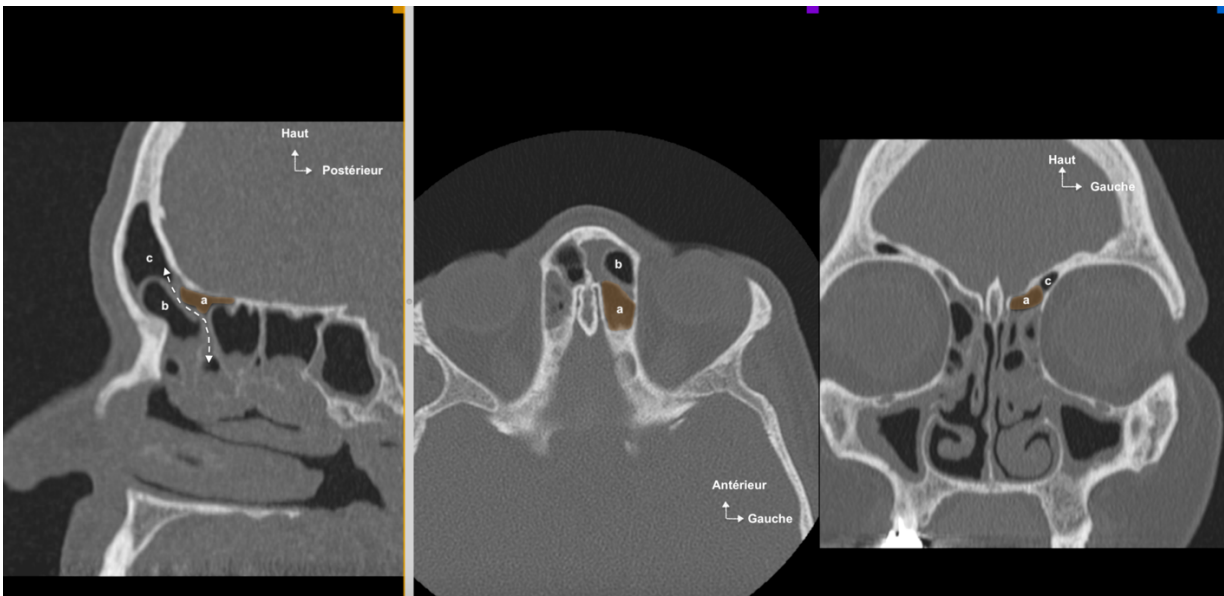


Figure 11 : Coupe tridimensionnelle d'une tomodensitométrie des sinus passant par une cellule supra-bullaïre frontale (a : cellule supra-bullaïre frontale en marron ; b : cellule supra-agger frontale ; c : sinus frontal ; double flèche pointillée : récessus frontal entre la cellule SAF et la cellule SBF).

3.3.2.3. Les cellules ethmoïdales supra-orbitaires (34)

Les cellules ESO sont des cellules ethmoïdales antérieures, situées en avant ou en arrière de l'artère ethmoïdale antérieure (**Figure 12**). Elles s'étendent vers le toit de l'orbite. Elles forment souvent une partie de la paroi postérieure des sinus frontaux très pneumatisés. Elles sont plus facilement identifiées sur les coupes coronales et parasagittales montrant une pneumatisation significative au-dessus du toit de l'orbite. Sur les coupes axiales elle peut être confondue avec des cellules SBF.

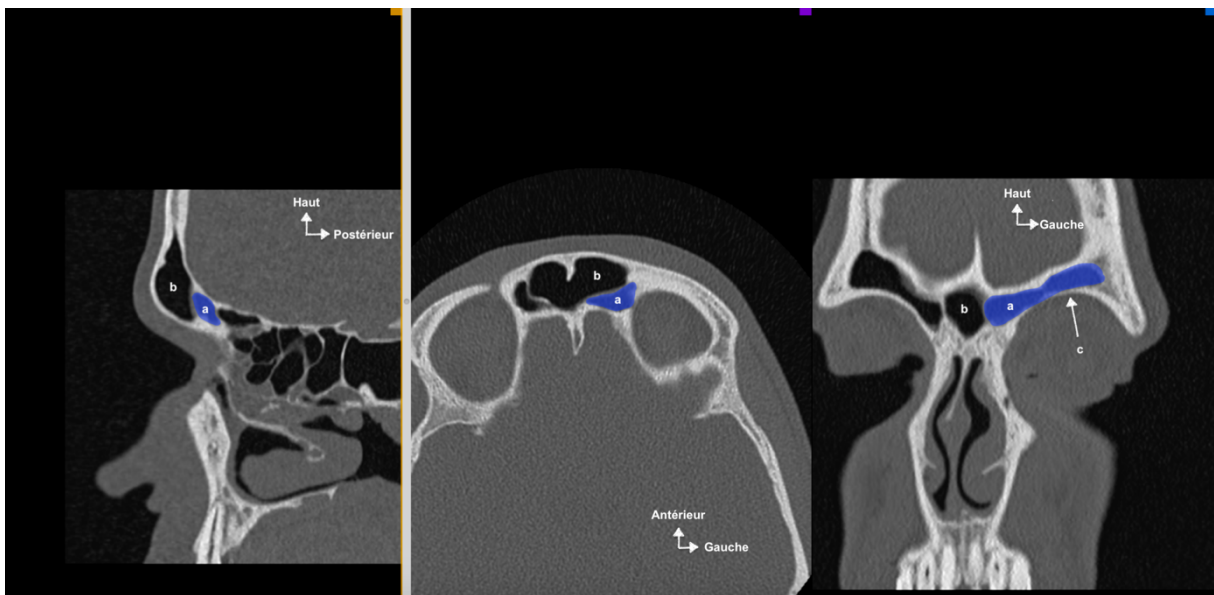


Figure 12 : Coupe tridimensionnelle d'une tomodensitométrie des sinus passant par une cellule ethmoïdale supra-orbitaire (a : cellule ethmoïdale supra-orbitaire en bleu ; b : sinus frontal ; c : toit de l'orbite gauche).

3.3.3. Les cellules médiales : les cellules fronto-septales (FS)

Les cellules FS sont des cellules médiales, développées au dépend de l'ethmoïde antérieur ou de la portion inférieure du sinus frontal (**Figure 13 et 14**). Une pneumatisation de l'apophyse crista galli est souvent associée à leur présence. Elles déplacent les voies de drainage du sinus frontal latéralement et en arrière. Leur prévalence est estimée à 30 % (32).

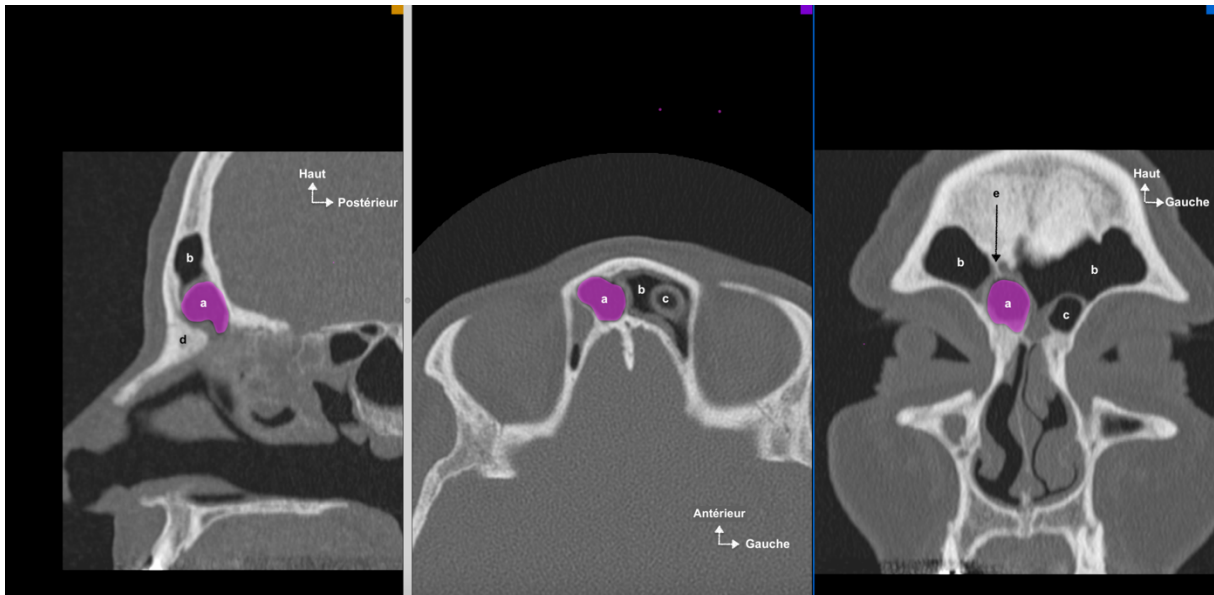


Figure 13 : Coupe tridimensionnelle d'une tomodensitométrie des sinus passant par une cellule fronto-septale (a : cellule fronto-septale en violet ; b : sinus frontal ; c : cellule supra-agger frontale associée ; d : bec nasofrontal ; e : septum inter-frontal).

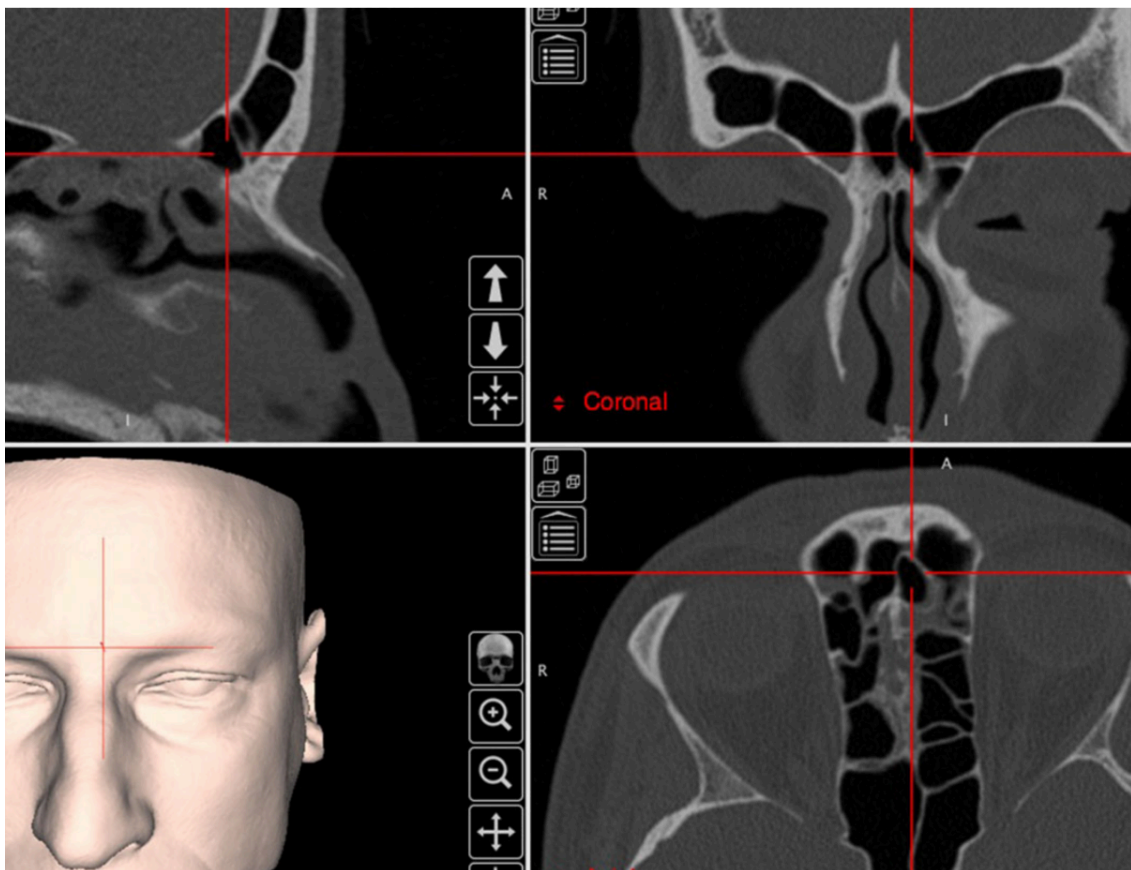

Figure 14 : Coupe tridimensionnelle d'une tomodensitométrie des sinus passant par une cellule fronto-septale, localisée par la croix rouge, d'après Wormald.

3.4. Anatomie de l'ethmoïde

Il est indispensable de décrire également l'anatomie de l'ethmoïde, celle-ci étant intimement intriquée avec celles de l'os frontal et du sinus frontal. L'os ethmoïdal présente également des variantes anatomiques. Ce sont les variations de hauteur de la lame criblée, définies par Keros, qu'il est indispensable de connaître et de dépister avant une chirurgie du sinus frontal.

L'ethmoïde est un os impair et symétrique, constitué de quatre parties : la lame criblée, la lame perpendiculaire et les deux labyrinthes ethmoïdaux.

3.4.1. Lame criblée et profondeur de la fente olfactive

La lame criblée constitue le toit des cavités nasales, elle est située dans l'incisure ethmoïdale de l'os frontal. Sa face supérieure comprend dans le plan médian la crista galli, et latéralement les deux fentes olfactives.

Cette lame criblée s'articule latéralement avec le toit ethmoïdal (constitué par la partie horizontale de l'os frontal) par l'intermédiaire de la lame latérale de l'ethmoïde. Elle est constituée d'une lamelle osseuse extrêmement fine (0,2 mm d'épaisseur) et peu résistante (24). La fente ethmoïdale (FE) et le foramen cribroethmoïdal (FCE) (initialement décrit par Rouvière « trou ethmoïdal ») constitue les éléments les plus importants dans la chirurgie du sinus frontal (Cf. Partie 5.3). La FE est une ouverture de 2 à 6 millimètres au niveau médiale et adjacent de la crista galli, et à la partie toute antérieure de la lame criblée (35). La dure-mère, également fine, est présente sur sa face médiale. Cette région est à grand risque de brèche méningée, notamment au niveau de la pénétration de l'artère ethmoïdale antérieure dans la fente olfactive. Dans le FCE cheminent la branche nasale de l'artère ethmoïdale antérieure (BNAEA) et une branche du nerf ethmoïdal antérieur. Ce foramen mesure 1 à 2 millimètres de long. Il s'ensuit la naissance du sillon cribroethmoïdal (SCE) dans lequel la BNAEA chemine également. A noter que dans 50 % des cas, le foramen est divisé en deux. Dans ce cas, le SCE naît du FCE le plus médial (36–38) (**Annexe 1 et 2**).

La variation de hauteur du toit ethmoïdal et de la lame criblée en fonction de la longueur des lames latérales de l'ethmoïde a été classée par Keros (39). Il est important de noter que cette hauteur peut être variable d'un côté à l'autre chez un même patient. Il a défini 3 types de hauteur, de la moins à la plus dangereuse :

- dans le type 1 de Keros, cette lame latérale de l'ethmoïde mesure entre 1 et 3 millimètres, la profondeur de la fente olfactive est donc peu importante et la lame criblée et le toit éthmoïdal sont presque à la même hauteur (**Figure 15**) ;

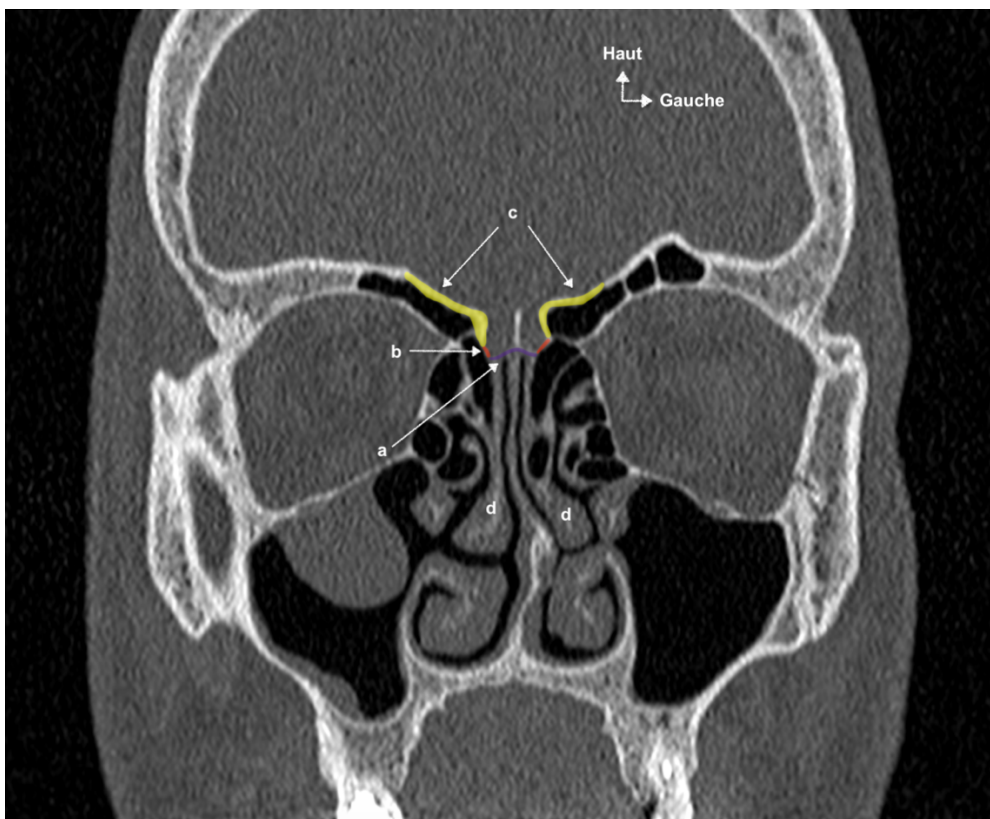


Figure 15 : Coupe coronale d'une tomographie assistée par ordinateur des sinus mettant en évidence une fente olfactive de type 1 de Keros (a : lame criblée en violet ; b : lame latérale de l'ethmoïde d'environ 2 mm en orange ; c : fovea ethmoidalis en jaune ; d : cornet moyen).

- dans le type 2 de Keros, la lame latérale mesure entre 4 et 7 millimètres, la fente olfactive est donc plus profonde et la différence de hauteur entre la lame criblée et le toit ethmoïdale est intermédiaire (**Figure 16**) ;
- dans le type 3 de Keros, la lame latérale mesure entre 8 et 16 millimètres. Le toit de l'ethmoïde est donc bien plus haut que la lame criblée. Le risque de brèche méningée est plus important ici, d'autant plus que la fente olfactive est profonde et étroite (**Figure 16**).

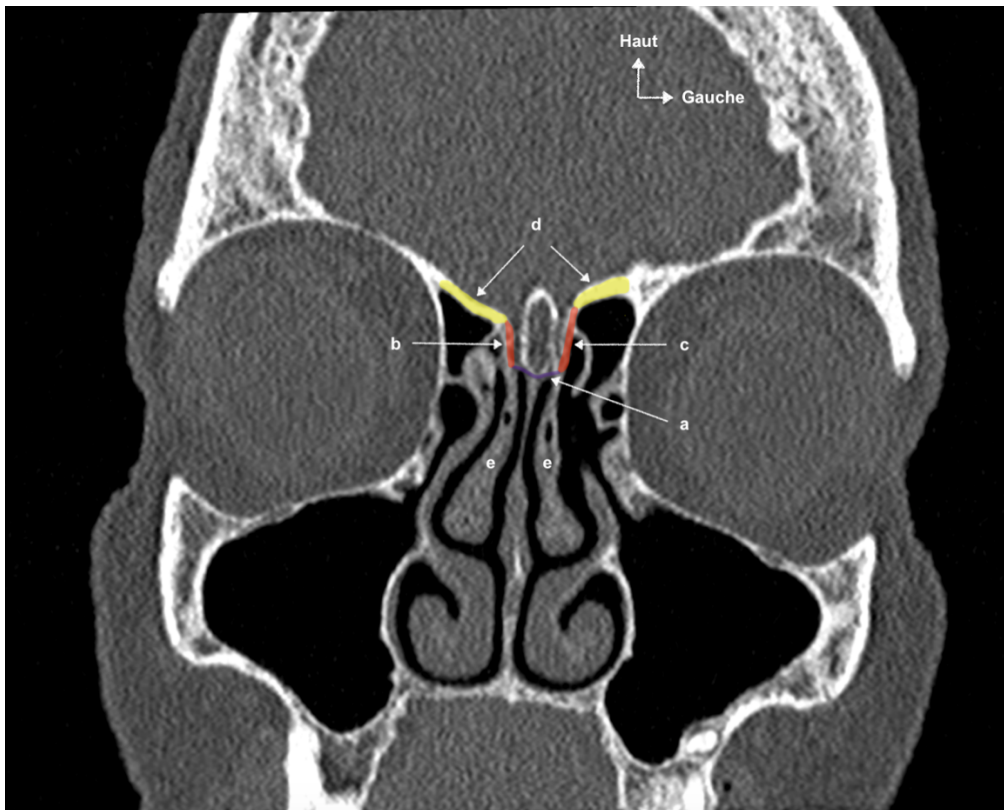


Figure 16 : Coupe coronale d'une tomodensitométrie des sinus mettant en évidence une asymétrie du toit ethmoïdale : Keros de type 2 du côté droit, et de type 3 du côté gauche (a : lame criblée en violet ; b : lame latérale de l'ethmoïde droite de 6 mm en orange ; c : lame latérale de l'éthmoïde gauche de 10,5mm en orange ; d : fovea ethmoidalis en jaune ; e : cornet moyen).

3.4.2. La lame perpendiculaire

Elle est constituée d'une lame osseuse fine et quadrilatère. Elle est limitée en haut par la lame criblée, en bas elle s'articule avec le cartilage septal du nez. Elle est oblique vers l'avant et s'articule avec l'épine nasal de l'os frontal. En arrière, elle est oblique vers le bas et s'articule avec le vomer. Elle forme la partie antéro-supérieure du septum nasal.

3.4.3. Le processus unciforme

Le processus unciforme a également un impact important sur les voies de drainage du sinus frontal. Dans la plupart des cas, il s'insère sur la lame papyracée permettant un drainage du sinus frontal médialement au processus unciforme, vers le méat moyen

(**Figure 17**) (40). Cependant, il existe quelques cas où le processus unciforme s'insère sur la base du crâne ou sur le cornet moyen. Le drainage du sinus frontal s'effectue alors latéralement au processus unciforme (**Figure 18**). L'évaluation TDM préopératoire est indispensable, notamment en coupes coronales.

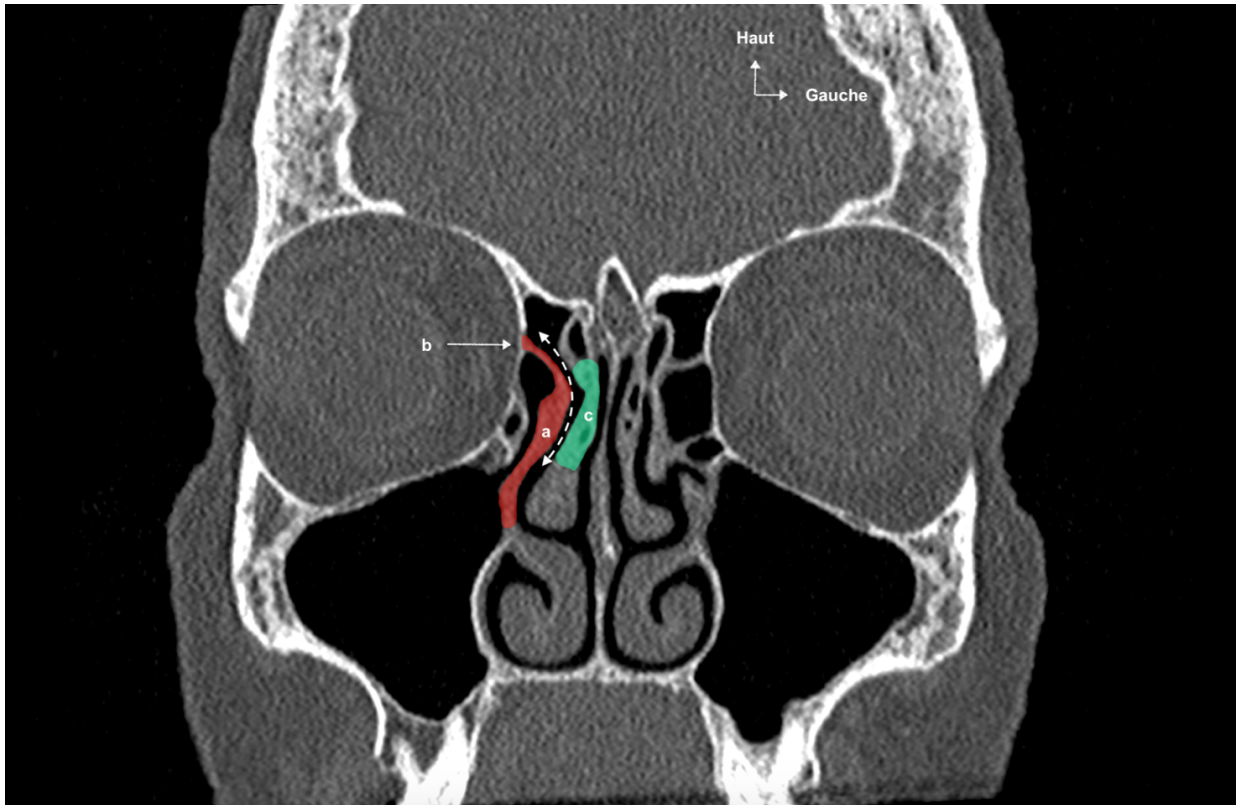


Figure 17 : Coupe frontale d'une tomodensitométrie montrant l'insertion du processus unciforme sur la lame papyracée (a : processus unciforme en rouge ; b : insertion sur la lame papyracée ; c : racine du cornet moyen en vert ; double flèche pointillée : drainage du sinus frontal médial par rapport au processus unciforme).

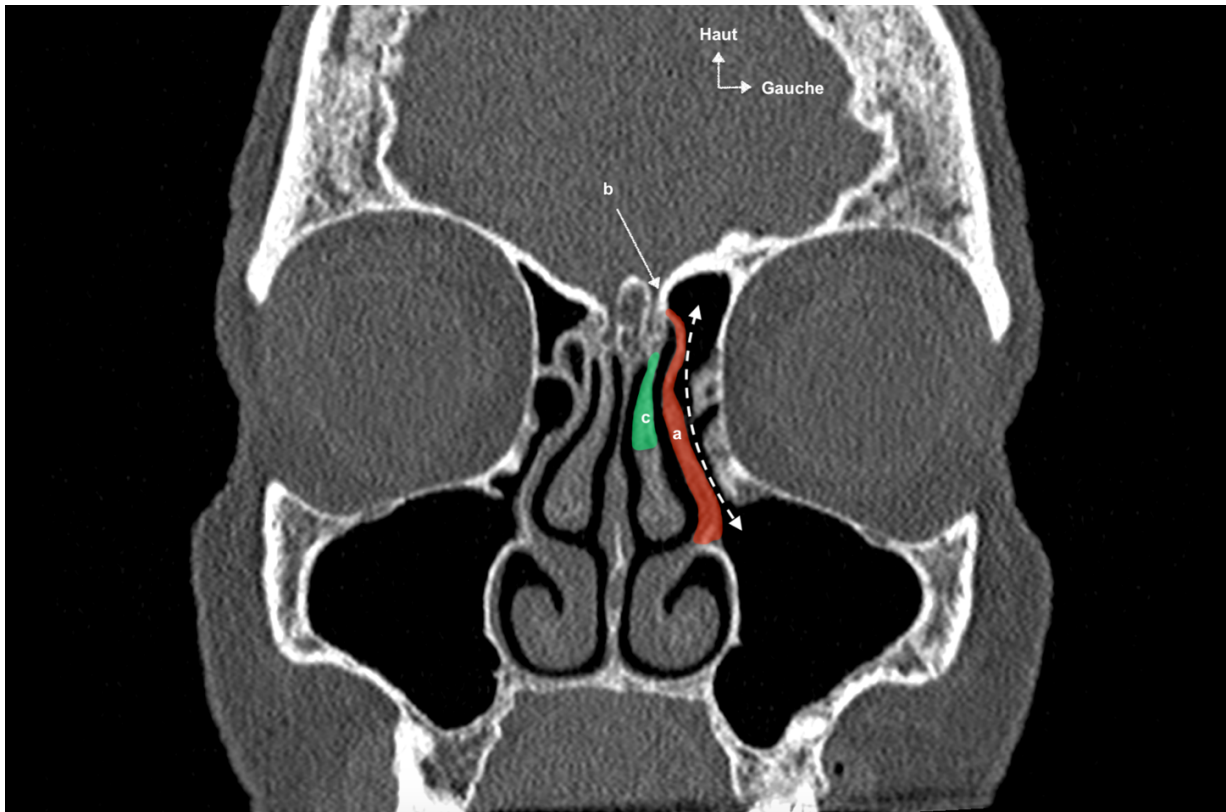


Figure 18 : Coupe frontale d'une tomодensitométrie montrant l'insertion du processus unciforme sur la base du crâne (a : processus unciforme en rouge ; b : insertion sur la lame latérale de l'ethmoïde ; c : racine du cornet moyen en vert ; double flèche pointillée : voie de drainage du sinus frontal latérale par rapport au processus unciforme).

Il est aussi un repère indispensable pendant la chirurgie endoscopique ethmoïdale. En effet, le processus unciforme dans sa portion supérieure sépare deux systèmes cellulaires ethmoïdaux : le système cellulaire unciformien entre la paroi orbitaire latéralement et la racine du processus unciforme ; et le système cellulaire méatique entre la lame du cornet moyen et l'apophyse unciforme.

4. Matériels et préparation opératoire

4.1. Matériels

Les progrès dans la conception et la miniaturisation des instruments en chirurgie endonasale ont une part importante dans le développement de cette chirurgie au cours des trois dernières décennies.

Nous allons présenter les instruments de bases indispensables en chirurgie endonasale, et insister sur les instruments spécifiques pour la chirurgie du sinus frontal. Leur installation et leur prise en main seront détaillées dans les parties 5.1 et 5.2.

Les instruments de base dédiés à la chirurgie endonasale (exemple : Storz ®, Tuttlingen, Allemagne), sont présentés de gauche à droite (**Figure 19**) :

- l'élevateur décolleur double de FREER (474000), semi-coupant et mousse, utile pour la luxation des cornets et la palpation dans la fosse nasale ;
- l'élevateur décolleur double de FREER-YASARGIL (474007) ;
- l'élevateur décolleur double d'après COTTLE (479100), utile pour décoller le périoste et le périchondre, mais également pour inciser le processus unciforme
- le bistouri falciforme (628001) ;
- la curette pour sinus, oblongue (628702) ;
- la curette pour sinus frontal d'après KUHN-BOLGER, coudé à 55° (628712), utile pour affaïsser les cellules surnuméraires du récessus frontal. Elle existe également coudée à 90° ;
- le palpateur mousse à sinus maxillaire (629820) ;
- la sonde à extrémité double d'après CASTELNUOVO (629824), permettant de sonder d'un côté le sinus maxillaire et de l'autre, qui est plus courbé, l'ostium du sinus frontal.

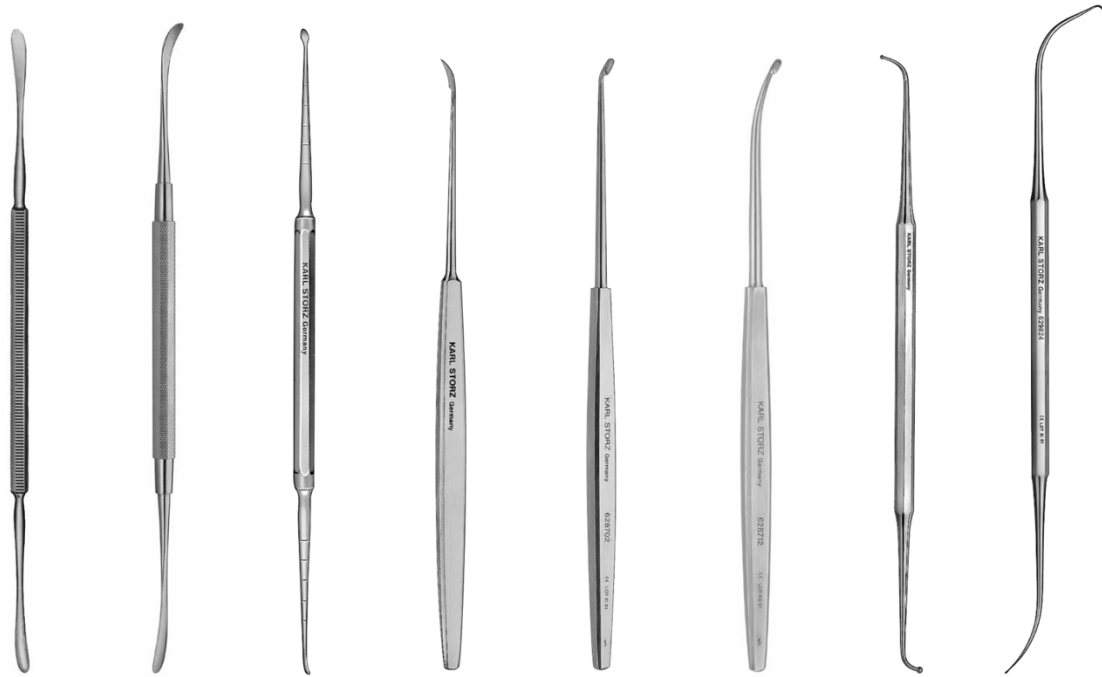

Figure 19 : Photographie des différents instruments de chirurgie endonasale avec de gauche à droite : l'élévateur décolleur de FREER, l'élévateur décolleur double de FREER-YASARGIL, l'élévateur décolleur de COTTLE, le bistouri falciforme, la curette pour sinus, la curette pour sinus frontale courbée à 55° d'après KUHN-BOLGER, le palpateur mousse à sinus maxillaire et la sonde à extrémité double d'après CASTELNUOVO.

D'autres instruments de chirurgies endonasales classiques (exemple : Karl Storz®, Tuttlingen, Allemagne) sont présentés en annexe :

- pince rhinologique d'après BLAKESLEY-WILDE (456502) droite ou courbée à 45° vers le haut, pour la préhension des muqueuses (**Annexe 4**) ;
- pince rhinologique d'après BLAKESLEY (456100), droite ou courbée, plus tranchante, pour une incision lisse et atraumatique (**Annexe 5**) ;
- pince rhinologique RHINOFORCE d'après GRUNWALD-HENCKE (451000), droite ou courbée, tranchante pour une découpe nette des tissus et des lambeaux muqueux (**Annexe 6**) ;
- pince rhinologique RHINOFORCE II d'après BLAKESLEY-CASTELNUOVO (456509), doublement courbée, très utile dans l'accès à l'ethmoïde et au sinus frontal (**Annexe 7**) ;

- ciseaux rhinologiques RHINOFORCE ® II (449201), droits ou courbés, pour la découpe nette de lambeaux muqueux voire de la partie antérieure du cornet moyen (**Annexe 8**).
- pince rhinologique rétrograde d'après OSTRÖM-TERRIER, pour la réalisation des méatotomies moyennes.

D'autres instruments (exemple : Karl Storz ®, Tuttlingen, Allemagne) sont essentiels dans la chirurgie endonasale du sinus frontal. Leurs photographies sont présentées en annexe :

- pince emporte-pièce pour os d'après KERRISON (662120), démontable, fixe, à coupe antérograde à 40° vers le haut ou vers le bas, très utile pour l'ouverture de l'axilla et l'exérèse de portion osseuse épaisse (**Annexe 9**) ;
- pince girafe à cuillère double d'après KUHN-BOLGER (651231 et 41), coudée à 90° vers le haut, ouverture horizontale ou verticale, permettant de nettoyer le récessus frontal (**Annexe 10**) ;
- Pince à cuillère double SinuFIT d'après STAMMBERGER, coudée à 65°, à ouverture verticale (651010Z) ou horizontale (651020Z), dédiée au sinus frontal, permettant la préhension de muqueuse et de septas osseux dans le récessus frontal (**Annexe 11**) ;
- pince emporte-pièce d'après STAMMBERGER à coupe circulaire (651060), coudée à 65° vers le haut (ou pince « champignon ») pour sinus frontaux, qui permet d'ouvrir et d'agrandir l'ostium du sinus frontal, tout en étant peu traumatique (**Annexe 12**) ;
- la curette pour sinus frontal d'après KUHN-BOLGER, courbée à 55° (628712), utile pour affaïsser les cellules surnuméraires du récessus frontal. Elle existe également coudée à 90° (**Annexe 13**).

La réussite de la chirurgie endonasale implique aussi du matériel adapté. Nous utilisons le suivant :

- Endoscopes non angulés 0° mais surtout angulés 30°, 45° et 70° indispensables pour la chirurgie du sinus frontal (exemple : Karl Storz ®, Tuttlingen, Allemagne) (**Annexe 3**) ;

- Un système de caméra vidéo haute définition (HD) (exemple : Karl Storz ®, Tuttlingen, Allemagne) avec moniteur adapté ;
- un microdébrideur Straightshot M5 (exemple : Medtronic ®, Dublin, Irlande) qui permet l'aspiration et le retrait de tissus mous, durs ou osseux avec des lames droites Quadcut ® et Tricut ®. Des lames courbées à 40° et 60° sont également disponibles, et très utiles pour le sinus frontal. Il fonctionne jusqu'à 30 000 tours par minute pour le fraisage. Il est animé par une console intégrée pluridisciplinaire (le système IPC^{MC}). Ce système permet également d'adapter des fraises coupantes ou diamantées courbées à 15°, 40° et 70°. Ces fraises sont primordiales dans la réalisation des chirurgies de type DRAF IIB ou III avec fraisage du plancher du sinus frontal (**Annexe 14**) ;
- les chemises d'irrigation avec mâchoire de serrage (ou laveur de Dessi), dont l'orientation est adaptée à chaque optique, permet le nettoyage de celui-ci et l'irrigation des cavités nasales à l'aide d'une pompe ;
- des aspirations boutonnées courbes 3 millimètres (exemple : HV3703, Collin médical ®, Bagneux, France) ou plus large 4 voire 5 millimètres, à embout mousse, permettant d'aspirer le sang tout en étant le moins traumatique sur la muqueuse ;
- des aspirations boutonnées malléables permettant l'aspiration au niveau du sinus frontal ;
- un système de sinuso-navigation (exemple : Fiagon GmbH ®, Henninsdorf, Allemagne), dont les caractéristiques seront exposées dans le paragraphe suivant.

Par voie externe, l'instrumentation habituelle de chirurgie cervicale et/ou rhinologique est nécessaire. Elle associe un moteur avec fraise ou un ostéotome permettant la réalisation du volet frontal. Les instruments de chirurgie endonasale précédemment décrits sont utilisés lors de voies combinées.

4.2. Application du système de sinuso-navigation dans le sinus frontal

L'utilisation peropératoire des systèmes de sinuso-navigation est un autre progrès technique important. Il est utile pour réduire les complications crânielles et orbitaires.

Les nouveaux systèmes magnétiques avec fraise et instruments à guidage permettent le suivi en temps réel d'images avec reconstruction en trois dimensions.

De nombreux systèmes de navigation existent. Les systèmes magnétiques (par opposition au système optique) prédominent dans la chirurgie sinusienne car ceux-ci n'entraînent pas de coupure du faisceau entre le générateur de champ et les instruments. Cela évite ainsi les erreurs et les conflits dus à la présence des mains du chirurgien, de la caméra ou des instruments chirurgicaux dans le champ. Ils possèdent un niveau de précision élevé, de l'ordre de 0,3 à 2,1 millimètres (41,42). De plus, Glicksman et al ont récemment montré que le repérage surfacique réalisé à l'aide d'un logiciel de reconnaissance faciale permettait une amélioration de la précision des sinuso-navigations. En effet, ce dispositif permet de s'affranchir du nombre limité de points de reconnaissance faciale et des imprécisions dues à la perte de contact ou un appui trop important lors du repérage surfacique effectué manuellement par le chirurgien (43).

Le choix d'une navigation peut donc maintenant porter sur ce critère, ou bien sur d'autres, comme la possibilité de fusionner la TDM et l'imagerie par résonance magnétique (IRM), le coût à l'achat et celui à chaque utilisation. Enfin l'ergonomie des différents instruments est primordiale. Patron et al ont réalisé récemment une note technique décrivant l'apport des pointeurs flexibles (44). Par contre, elle ne sursoit en aucun cas à la connaissance parfaite de l'anatomie locale, aux repères chirurgicaux et à la préparation préopératoire du patient. Elle est, et reste seulement une aide lors de la chirurgie.

En outre, le système magnétique est particulièrement utile pour toutes les chirurgies endonasales. Il est devenu un standard dans la chirurgie endonasale du sinus frontal. Il est particulièrement important dans les cas difficiles, de la reprise chirurgicale à la lésion très latérale du sinus frontal, en passant bien sûr par la sinusotomie frontale trans-septale et la sinusotomie frontale avec transposition orbitaire endoscopique. Il peut également être très utile dans la réalisation des volets frontaux ostéoplastiques ou dans le choix de la trépanation du sinus frontal (45). Il permet en effet de s'assurer de la présence du sinus frontal après trépanation de sa paroi antérieure, mais aussi d'adapter au mieux la taille du volet dans les voies externes étendues.




Figure 20 **A** : Photographie des accessoires de la sinuso-navigation (exemple : Fiagon[®]) ; **B** : Exemple de repérage surfacique ; **C** : Pointeur flexible utilisé pour le repérage surfacique et peropératoire.

Nous utilisons actuellement le système de sinuso-navigation « Tracey » de Fiagon[®] (Fiagon Navigation System software, version 375.2968.13) sans utiliser la reconnaissance faciale. L'installation de la navigation est effectuée comme ci-après. La table opératoire est équipée d'une tête contenant le champ électromagnétique (**Figure 20A**). Un « localizer » est scotché sur le front du patient recouvert d'un adhésif transparent. La face du patient est ensuite désinfectée. Le champage stérile du patient est effectué en prenant soin de mobiliser le moins possible les parties molles de la face avec notamment la fixation de la sonde d'intubation. Il faut laisser à la fois le front, les canthi et idéalement le « localizer » dans le champ opératoire. Nous utilisons le pointeur flexible (Flexpointer 1,5mm) restérilisable qui est ensuite connecté au système. La phase d'enregistrement débute directement sur le visage du patient : le repérage surfacique est effectué en décrivant avec le pointeur des trajets autour des yeux, du front et du nez du patient (**Figure 20B**).

Dans le cas particulier du sinus frontal, la difficulté est liée à l'identification de ses voies de drainage et la possible confusion avec une cellule ethmoïdo-frontale voisine. Après réalisation des étapes de la chirurgie, le pointeur est alors tordu en S (**Figure 20C**). Sa petite taille lui permettant de cathétériser sans difficulté l'orifice de drainage du sinus frontal, ou dans les cas favorables, le sinus frontal lui-même si le récessus a déjà été plus largement ouvert. Cela permet de vérifier que le pointeur est bien dans le sinus.

Dans le cas de cellules fronto-ethmoïdales antérieures ou postérieures pouvant masquer le véritable sinus frontal, le pointeur permet d'identifier les cellules ethmoïdales et frontales impliquées dans l'obstruction des voies de drainage du sinus frontal. Une fois le toit de ces cellules localisé, on peut accéder au sinus en perforant le toit avec l'extrémité du pointeur, en contrôlant simultanément ce geste sur l'écran du navigateur (44,46) . Ensuite, une pince emporte-pièce angulée ou une curette de Kuhn 55° permettent de retirer la coquille d'œuf comme décrit par Stammberger dans la technique dite de « Uncapping the egg » (47) (voir partie 5.7). Le pointeur flexible peut encore être utilisé selon le même principe si l'on décide d'élargir la sinusotomie au plancher du sinus frontal dans les chirurgies de DRAF II et III.

4.3. Préparation opératoire

La préparation opératoire et l'installation sont détaillées de façon spécifique dans chaque chapitre consacré aux différentes voies d'abord. Par voie externe, une infiltration sous cutanée de la région incisée peut être réalisé. En cas d'abord endonasale, le méchage des deux fosses nasales à l'aide de cotons imbibés d'anesthésiques et de vasoconstricteurs est indispensable. Nous utilisons dans notre pratique de la lidocaïne naphazolinée. Le méchage est laissé en place pendant 10 à 15 minutes. Une infiltration sous muqueuse est également possible en cas de chirurgie endonasale, notamment lorsqu'un lambeau muqueux doit être prélevé.

4.4. Imagerie préopératoire

4.4.1. Scanner ou Tomodensitométrie (TDM) tridimensionnelle

Une analyse préopératoire fine du scanner sinusien est importante. Cet examen doit être réalisé avec des coupes fines millimétriques et une reconstruction tridimensionnelle. Il est important de préciser également aux radiologues l'utilisation de la sinuso-navigation (ou neuro-navigation) car des séquences plus larges sur la voûte crânienne sont nécessaires.

De nombreux éléments sont à vérifier et étudier, notamment lors de la chirurgie endonasale :

- position et anatomie de l'unciforme ;
- taille et dimension des sinus maxillaires ;
- présence de cellules ethmoïdo-maxillaires (ou cellules de Haller) ;
- déhiscence de la lame papyracée et largeur de l'ethmoïde ;
- anatomie des cellules ethmoïdo-frontales impliquées dans le récessus frontal ;
- dimension et forme des sinus frontaux ;
- toit de l'ethmoïde, asymétrie, déhiscence et classification de Keros ;
- dimension antéro-postérieure de l'ostium du sinus frontal ;
- lors d'une reprise, recherche de l'étiologie : persistance de la partie supérieure de l'unciforme, de l'aggr nasi, d'une cellule SBP et/ou SAF, cicatrisation sténosante fibreuse et/ou osseuse ;
- présence ou hyper-pneumatisation d'une cellule d'Onodi et pneumatisation importante des apophyses clinoides et procidence de l'artère carotide interne ou du nerf optique dans le sinus sphénoïdal, essentiels à repérer lors de sphénoïdectomie ou d'ethmoïdectomie postérieure ;
- pathologies sous-jacentes.

Plus récemment, Wormald et al ont créé un logiciel permettant de planifier et d'aider le chirurgien rhinologiste avant une chirurgie du sinus frontal : Scopis Building Blocks (Scopis GmbH, Berlin, Allemagne). Après avoir entré la TDM du patient, le logiciel permet de répertorier les différentes cellules des voies de drainage, qui sont assimilées à des blocs de couleurs sur la reconstruction tridimensionnelle. Il est possible ensuite de marquer la voie d'accès au sinus frontal entre ces blocs colorés. Cette planification permet de convertir des données radiologiques en anatomie tridimensionnelle plus compréhensible. Ces données peuvent être directement utilisées en peropératoire.

Celle-ci est nommée « planification opératoire en module de construction » (ou « Building Blocks Planning ») (**Figure 21**).

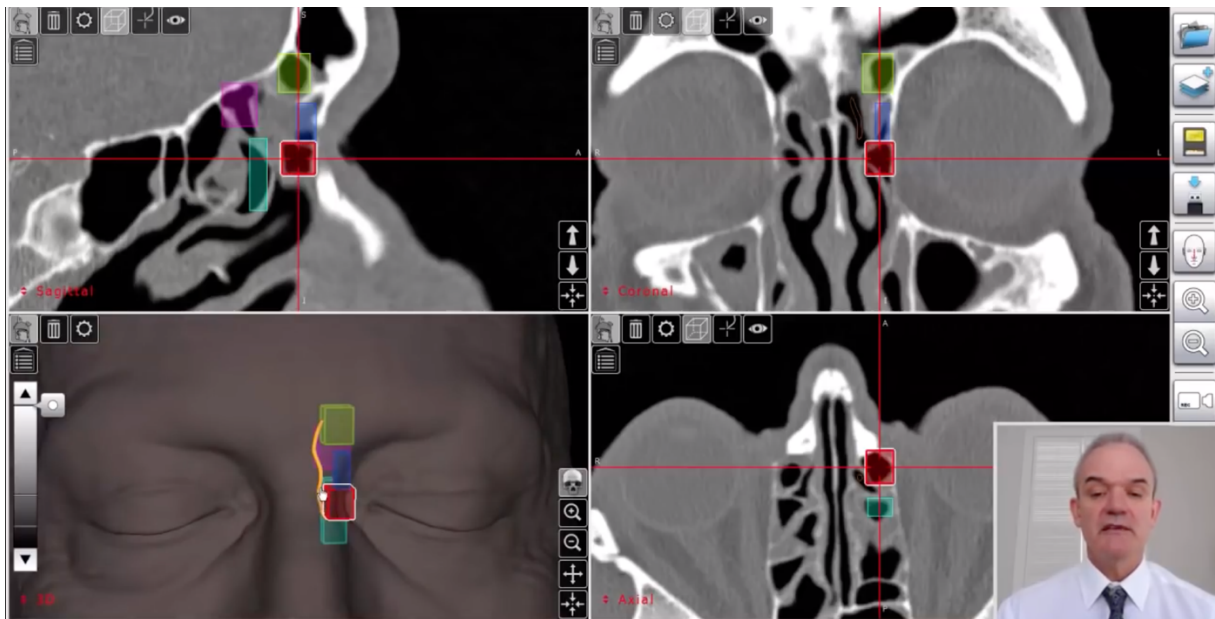


Figure 21 : Impression d'écran lors de l'utilisation du logiciel Scopis Building Blocks (Scopis GmbH ®, Berlin, Allemagne), aide à la planification préopératoire dans la chirurgie du sinus frontal, d'après Wormald.

4.4.2. Imagerie par résonance magnétique (IRM)

L'IRM est indiquée dans de nombreux cas lors du bilan préopératoire. Contrairement au scanner, elle apporte de nombreuses informations pertinentes sur la nature de la lésion (contingent tissulaire ou liquidien, prise de contraste...) et ses rapports avec les tissus méningés, cérébraux et orbitaires.

Elle est donc indispensable, lors de suspicion de lésions bénignes ou malignes, pour identifier la lésion elle-même, son contingent rétionnel s'il existe et ajuster l'abord chirurgical.

5. Voies d'abord endoscopiques du sinus frontal

5.1. Généralités

5.1.1. Principes généraux en chirurgie endonasale

La chirurgie endoscopique des sinus est aujourd'hui considérée comme l'intervention de choix dans le traitement des pathologies naso-sinusiennes notamment les sinusites infectieuses ou inflammatoires chroniques. Les objectifs principaux de cette chirurgie sont d'améliorer la ventilation sinusienne et de restaurer le drainage muco-ciliaire, tout en préservant au maximum les structures importantes dont la muqueuse naso-sinusienne saine. Ce concept est connu sous le nom de chirurgie fonctionnelle endoscopique sinusienne (FESS pour Functional Endoscopic Sinus Surgery), décrit pour la première fois par Kennedy en 1985 (48).

Ce concept, basé sur la préservation des tissus, a ensuite évolué vers une chirurgie endoscopique fonctionnelle étendue (Extend Endoscopic Sinus Surgery = EESS) ciblant les régions atteintes nasales ou sinusiennes et même les structures voisines comme l'orbite ou la base du crâne, permettant le traitement de pathologies inflammatoires sinusiennes plus étendues mais aussi les tumeurs.

La réalisation de telles chirurgies nécessite une connaissance approfondie de l'anatomie endonasale et des techniques chirurgicales. La réussite de la chirurgie endonasale implique aussi un matériel adapté, détaillé dans la partie 4.1.

5.1.2. Installation opératoire en chirurgie endonasale (49)

Tout d'abord, la position opératoire dépend de la préférence du chirurgien. Généralement, l'opérateur principal se positionne sur la droite du patient s'il est droitier, et sur la gauche du patient s'il est gaucher. Le patient est en décubitus ventral, sa tête en position neutre permettant au chirurgien de travailler dans un plan parallèle au plan de la base du crâne et de limiter les brèches. Le champ opératoire doit être positionné de telle sorte que le front, les yeux, le nez et la lèvre supérieure du patient soient visualisés. Les yeux sont protégés par un collant stérile transparent permettant de

détecter l'apparition précoce d'un chémosis ou d'une exophtalmie en cas de blessure ou d'hématome orbitaire. Les yeux peuvent également être palpés lors de l'éthmoïdectomie et de la sinusotomie frontale à la recherche d'une augmentation de la pression intraoculaire (PIO). La palpation nasale est quant à elle, utile lors du fraisage du plancher sinusien frontal et du bec frontal, pour protéger les parties molles de la racine du nez.

Deux options sont possibles pour le chirurgien : la position assise avec nécessité d'un appui-bras pour limiter la fatigue et favoriser des gestes plus précis, ou la position debout. L'aide opératoire se situe en face, de l'autre côté du patient. Le moniteur de la caméra HD est positionné à la tête du patient, de sorte que toute l'équipe chirurgicale puisse le visualiser en même temps. L'équipe anesthésique peut se positionner préférentiellement au pied du patient, à distance de l'équipe chirurgicale.

Les réglages de l'image doivent être effectués via l'endoscope et la caméra : le réglage de la netteté du champ de vision, la réalisation de la balance des blancs et la mise en place d'une vision panoramique avec une profondeur de champs importante sur le moniteur est un prérequis indispensable.

La prise en main de l'endoscope et de la caméra HD s'effectue avec la main non dominante, c'est-à-dire la main la plus proche de la tête du patient. Il peut être maintenu entre le pouce, l'index et le majeur, permettant une plus grande liberté de mouvement, l'auriculaire pouvant éviter la bascule de l'endoscope. Les autres instruments sont tenus par la main dominante.

Pendant la chirurgie, l'endoscope doit être introduit précautionneusement parallèlement au plancher. Il repose sur le dôme nasal ce qui permet de relever la narine et d'élargir ainsi l'espace pour l'insertion des autres instruments. Ceux-ci sont ensuite introduits sous contrôle endoscopique, en longeant le bord inférieur de l'endoscope dans le vestibule nasal, permettant un contrôle visuel de leur portion distale et la prévention des blessures involontaires de la muqueuse nasale. Lors de changement d'instruments, la position de l'endoscope doit être inchangée, évitant des mouvements inutiles dans le vestibule nasal et limitant les plaies muqueuses (49) .

L'image HD de l'endoscope sur le moniteur vidéo doit toujours avoir une orientation verticale standard, quelque-soit l'orientation et l'angulation de l'endoscope (notamment autre que 0°). Par exemple, au cours de l'utilisation d'un endoscope 30°, 45° ou 70° pour accéder au fond du sinus maxillaire en faisant une rotation de la tête de caméra, la position standard à 12 heures est marquée par une encoche triangulaire noire sur l'image circulaire du moniteur, permettant de réajuster la position une fois nécessaire. Cela permet de maintenir une cohérence et une fiabilité dans l'orientation anatomique durant la chirurgie.

En effet, le danger lors de l'utilisation des endoscopes angulés est que l'image semble toujours plus supérieure qu'on ne le pense. Il est donc très important que l'opérateur maintienne la position de l'endoscope bien parallèle au plancher nasal et qu'il maintienne sa position corporelle en regard de la tête du patient (49) .

Les endoscopes rigides utilisés en chirurgie endonasale de l'adulte ont un diamètre de 4 millimètres. Il dispose d'un système de lentille grand angle offrant un champ de vision quasiment deux fois plus important qu'à l'œil nu. Le choix des angulations de l'endoscope dépend des habitudes et des préférences de chaque chirurgien. Classiquement, l'utilisation d'un endoscope 0° est plus simple car il permet une vue directe. L'utilisation des endoscopes angulés 30°, 45° et 70° permet néanmoins l'accès et la visualisation de région non accessible à une vision directe, comme le sinus frontal. Il nécessite cependant une certaine expérience chirurgicale.

5.1.3. Principe lors de la dissection endonasale

Le principe fondamental, une fois l'installation réalisée, est la préservation de la muqueuse saine. Il est donc indispensable de toujours placer les instruments sous l'endoscope et de vérifier leur introduction atraumatique sous contrôle endoscopique. Dans le cas inverse, des blessures des muqueuses peuvent entraîner des saignements gênants dès le début de la chirurgie.

Il peut être aussi nécessaire, en cas de difficulté de visualisation de la fosse nasale par voie endoscopique, de réaliser préalablement au geste initialement prévu :

- lors de déviation septale, toutes les parties (cartilage, vomer ou lame perpendiculaire) participantes à la déviation sont réséquées via une incision de Kilian ou via une incision de la muqueuse directement en regard de la portion déviée : c'est la réalisation d'une septoplastie endoscopique ou externe ;
- lors d'hypertrophie turbinaire, une latéralisation douce du cornet inférieur en utilisant un élévateur à double extrémités (spatule) voire une turbinoplastie inférieure si la choane ne peut être visualisée.

En cas de détachement mineur de la muqueuse, celle-ci peut être ignorée. A contrario, lorsqu'un lambeau de muqueuse important est détaché, il convient de le préserver en le découpant avec des instruments tranchants, de le conserver et de le repositionner à la fin de l'intervention sur un support osseux. Et ce, afin de garder un aspect régulier de la muqueuse nasale et limiter la cicatrisation et la sténose locale en confectionnant un lambeau libre (voir partie 5.9).

5.1.4. Particularité de la dissection sur cadavre

L'objectif principal des dissections sur cadavre est d'acquérir la gestuelle en chirurgie endoscopique et de disséquer les principaux repères anatomiques. Les principes de dissection endonasale sur cadavre sont presque similaires aux conditions in vivo. Il diffère surtout par l'absence de saignements peropératoires.

Sur les cadavres non fixés, il est indispensable de bien nettoyer les fosses nasales à l'aide de seringue de sérum physiologique et d'aspirer les fragments de tissus nécrosés et corps étrangers. Il est aussi important de retirer toute la muqueuse dans le but d'obtenir une très bonne vision du champ opératoire et des différentes structures anatomiques (49).

5.1.5. Préparation chirurgicale et anesthésique et limitation du saignement en chirurgie endonasale (50)

Le saignement peropératoire est le seul facteur de risque indépendant de reprise chirurgicale en chirurgie endonasale (51).

L'ensemble des mesures dans la préparation anesthésique et chirurgicale en chirurgie endonasale ont pour but de diminuer ce saignement peropératoire. En effet, cela permet une meilleure visualisation peropératoire permettant une augmentation de la précision des gestes, une réduction des risques et du temps opératoire. Cela permet également de minimiser les processus de cicatrisation post-opératoire (sténose, granulations...) et d'obtenir une moindre spoliation sanguine (52).

D'autres mesures peuvent être associées, en plus d'une dissection endonasale atraumatique, pour limiter le risque de saignement :

- le méchage par des topiques vasoconstricteurs adrénalinés (0,1 % voire 0,05 % chez les patients à risque ou chez les enfants) (53,54). Le méchage est à préférer aux infiltrations car il permet un moindre passage sanguin, limitant le risque de complications. La cocaïne et l'adrénaline sont également très efficaces ;
- l'utilisation de l'acide tranexamique (Exacyl®) systémique et/ou local permettant une diminution du saignement de 30 à 40% (55) : une injection systémique d'un gramme est suffisante et une application locale de 100 milligrammes après la chirurgie (56) ;
- le choix d'une anesthésie adaptée notamment le TIVA (Total IntraVeinouse Anesthesia avec du Propofol et du Remifentanyl) est légèrement préférée (54) ;
- la réduction de la pression ventilatoire positive ;
- un traitement préalable par des corticoïdes systémiques : environ 30 à 50 milligrammes de Prednisolone délivrés 5 à 7 jours avant l'intervention lors de rhinosinusite chronique avec polype sont utilisés notamment en Amérique du Nord (57) ;
- la mise en place d'une position de Trendelenburg inversée, avec une inclinaison de 20 à 30° est recommandée (58,59) ;
- L'application d'un packing n'est pas indispensable ;
- Le relais ou l'arrêt des traitements anticoagulants dans la période préopératoire ;

5.1.6. Antibioprophylaxie

L'antibioprophylaxie dans la chirurgie endonasales de routine n'est pas nécessaire (60). Cependant, certains facteurs tels que la présence de fractures de la base du crâne, la chirurgie à risque de brèche méningée ou des facteurs propres à chaque patient doivent être pris en considération.

Lorsque la chirurgie endonasale atteint la base du crâne, une antibioprophylaxie est recommandée même en l'absence de brèche méningée. Cette antibioprophylaxie n'est généralement appliquée que pendant une courte période (61). En France, les dernières recommandations de la Société Française d'Anesthésie-Réanimation sont en faveur d'une antibioprophylaxie en cas de greffon ou de reprise dans la chirurgie rhinologique (62) .

5.2. Etapes préalables à la sinusotomie frontale

La chirurgie endonasale et les différentes techniques chirurgicales qui suivent peuvent être considérées comme un ensemble de gestes successifs à réaliser étape par étape. En fait chacune de ces étapes est indispensable pour la réalisation de la suivante dans de bonnes conditions. La chirurgie du sinus frontal passe donc par des étapes obligatoires au niveau du méat moyen et de l'ethmoïde.

5.2.1. Unciformectomie et méatotomie moyenne

5.2.1.1. Objectifs

L'accès par voie endoscopique au sinus frontal est très codifié. Ces premières étapes sont indispensables et ont pour but d'exposer les cellules ethmoïdales antérieures et le récessus frontal. L'objectif en outre, est de rétablir le drainage muco-ciliaire du sinus maxillaire.

5.2.1.2. Indications

Les indications de méatotomie moyenne, en dehors de permettre l'accès au sinus frontal et aux cellules ethmoïdales antérieures, sont nombreuses. Les indications de méatotomie moyenne seule sont les suivantes : les sinusites maxillaires aiguës

bloquées, les sinusites maxillaires chroniques fongiques non invasives, les sinusites maxillaires chroniques d'origine dentaire ou sur conflit ostioméatal, la chirurgie de lésions bénignes (polype de Killian, papillome inversé, mucocèle) ou du syndrome de sinus silencieux et enfin l'abord de l'artère sphéno-palatine.

5.2.1.3. Anatomie régionale

Le processus unciforme est une fine lamelle osseuse en forme de crochet, naissant de l'os ethmoïdal antérieur au niveau de la paroi latérale nasale prenant une forme de faux avec un trajet antéro-supérieur à postéro-inférieur (voir partie 3.4.3). Il peut présenter de nombreuses variations anatomiques (formes, courbures et points d'insertion) (**Figure 22**). Il recouvre, dans sa portion antéro-médiale, l'ostium du sinus maxillaire situé entre le processus frontal du maxillaire, l'os lacrymal, le toit du sinus maxillaire et le bord supérieur du cornet inférieur (63) .

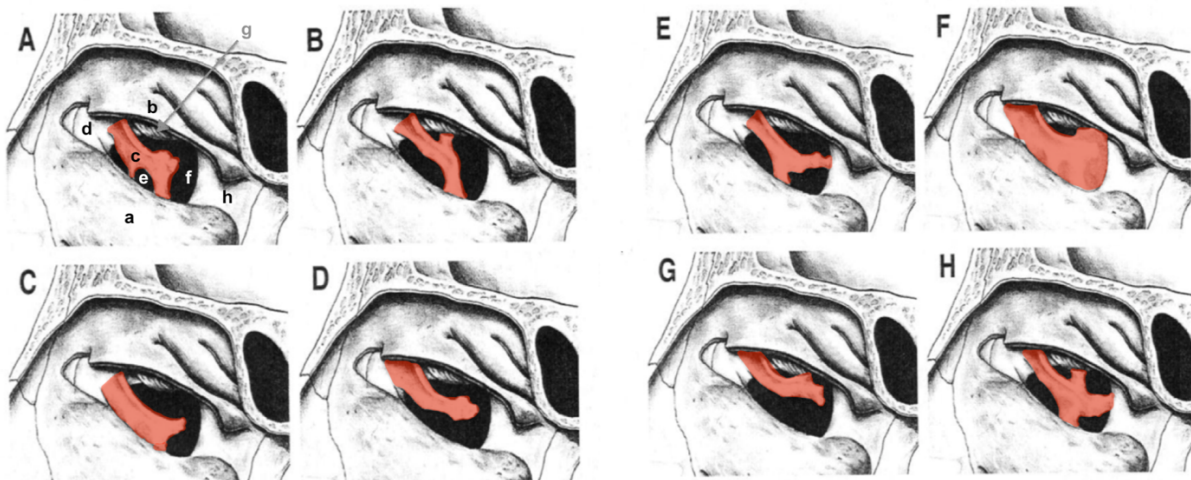


Figure 22 : Variations anatomiques possibles du processus unciforme lors d'une vue médiale de la paroi latérale nasale, dont le cornet moyen a été réséqué (a : cornet inférieur ; b : cornet moyen réséqué ; c : processus unciforme en rouge ; d : os lacrymal ; e : fontanelle antérieure de l'ostium maxillaire ; f : fontanelle postérieure de l'ostium maxillaire ; g : bulle ethmoïdale ; h : lame perpendiculaire de l'os palatin), d'après Yoon et al.

En arrière se trouve la cellule ethmoïdale antéro-inférieure la plus volumineuse et constante : la bulle ethmoïdale. Elle délimite en avant un espace dénommé infundibulum ethmoïdal communiquant avec le méat moyen via le hiatus semi-lunaire inférieur.

Les autres cellules ethmoïdales antérieures ont été décrites dans la partie 3.3 selon la dernière classification IFAC (5) : les cellules antérieures contiguës au processus frontal du maxillaire (cellule de l'AN, cellules SA et SAF) ; les cellules postérieures contiguës en avant de la lame basale du cornet moyen (BE, cellule SB , cellule SBF et cellule ESO) et la cellule fronto-septale (FS).

Dans ce contexte, la possible pneumatisation d'une cellule infra-orbitaire, dénommée cellule de Haller, est à dépister car elle peut réduire l'ostium du sinus maxillaire en arrière et peut amener le chirurgien à une confusion entre celle-ci et la paroi médiale de l'orbite (ou lame papyracée) et entraîner une brèche orbitaire. Une déhiscence de cette lame papyracée est également à risque de brèche orbitaire voire de brèche de l'étage antérieur de la base du crâne.

Le sinus maxillaire se développe dans l'os maxillaire. Sa forme est identique à une pyramide composée d'une paroi médiale, d'une paroi postérieure, d'une paroi antéro-latérale et du plancher de l'orbite. Une hypoplasie ou une aplasie du sinus maxillaire sont les anomalies à rechercher sur la TDM préopératoire, rendant la chirurgie de méatotomie moyenne plus délicate et à risque d'effraction de l'orbite. Le nerf infra-orbitaire chemine dans sa paroi supérieure. Une déhiscence de son canal osseux est à redouter.

Enfin, le canal lacrymo-nasal a un trajet antéro-inférieur, et forme un récessus pré-lacrymal.

5.2.1.4. Repères chirurgicaux pertinents

- Processus unciforme ;
- Agger nasi ;
- Ligne maxillaire ;
- Paroi antérieure de la bulle éthmoïdale ;
- Infundibulum ethmoïdal ;
- Sinus maxillaire et son ostium ;

- Canal lacrymonasal ;
- Cornet inférieur ;
- Toit du sinus maxillaire et nerf infra-orbitaire ;
- Processus frontal du maxillaire (PFM).

5.2.1.5. Technique chirurgicale (**Figure 23**)

L'unciformectomie peut être réalisée de différentes façons (49) :

- par voie antéro-postérieure, une incision antérieure est réalisée à l'aide d'un élévateur de Cottle au niveau du bord antérieur du PU, juste en arrière du PFM au niveau antéro-supérieur et est poursuivi selon un trajet postéro-inférieur. La muqueuse incisée est médialisée et permet de mettre en évidence l'infundibulum ethmoïdal et l'ostium du sinus maxillaire. L'unciformectomie est complétée au niveau de la portion supérieure et postéro-inférieure à l'aide d'instruments emporte-pièces ou en réalisant un mouvement de rotation délicat, pour préserver un maximum de muqueuse. L'incision supérieure du PU peut entraîner une brèche orbitaire, notamment lorsque l'unciforme et la lame papyracée sont proches. Une incision première au niveau de l'ostium, ensuite élargie en antéro-supérieur puis en postéro-inférieur limite ce risque ;
- par voie postéro-antérieure, il est indispensable de disposer d'une pince endonasale rétrograde d'Oström-Terrier. Celle-ci est insérée dans l'infundibulum ethmoïdal, au niveau du bord libre postérieur du PU qui doit être bien visualisé. Sous contrôle endoscopique, celui-ci est grignoté en direction antérieure et antéro-supérieure jusqu'à l'apparition de l'ostium du sinus maxillaire. Un palpateur mousse peut aider à localiser l'ostium et à médialiser les reliquats inférieurs du processus unciforme pour leur résection ;
- la technique de la « porte battante » (64) : le processus unciforme est coupé en deux portions distinctes et sa partie centrale est réséquée. Un palpateur mousse permet alors de médialiser les reliquats supérieurs et inférieurs pour faciliter leur résection.

Après inspection de l'ostium du sinus maxillaire, celui-ci peut être élargi avec précaution. La muqueuse du sinus maxillaire doit être préservée autant que possible,

notamment en privilégiant l'utilisation de pinces emporte-pièces. La limite en avant est le canal lacrymonasal et en arrière la paroi postérieure du sinus maxillaire. Vers le haut, l'extension de la résection ne doit pas dépasser le toit du sinus maxillaire ou du bord inférieur de la bulle ethmoïdale, et en bas l'insertion du cornet inférieur.

La classification des méatotomies moyennes est la suivante :

- type I lorsque la taille de l'ostium naturel n'est pas modifiée ;
- type II lorsque l'élargissement de celui-ci est modéré (1 à 1,5 centimètres de diamètre antéro-postérieur) ;
- type III correspond à une ouverture maximale.

Le choix du type d'ouverture dépend de l'anatomie du patient, du type et de la sévérité de la pathologie ainsi que de l'éventuelle nécessité de réaliser des gestes complémentaires associés. Une réduction de la taille de l'ostium d'environ 50 % est à prendre en considération due à la cicatrisation post-opératoire.

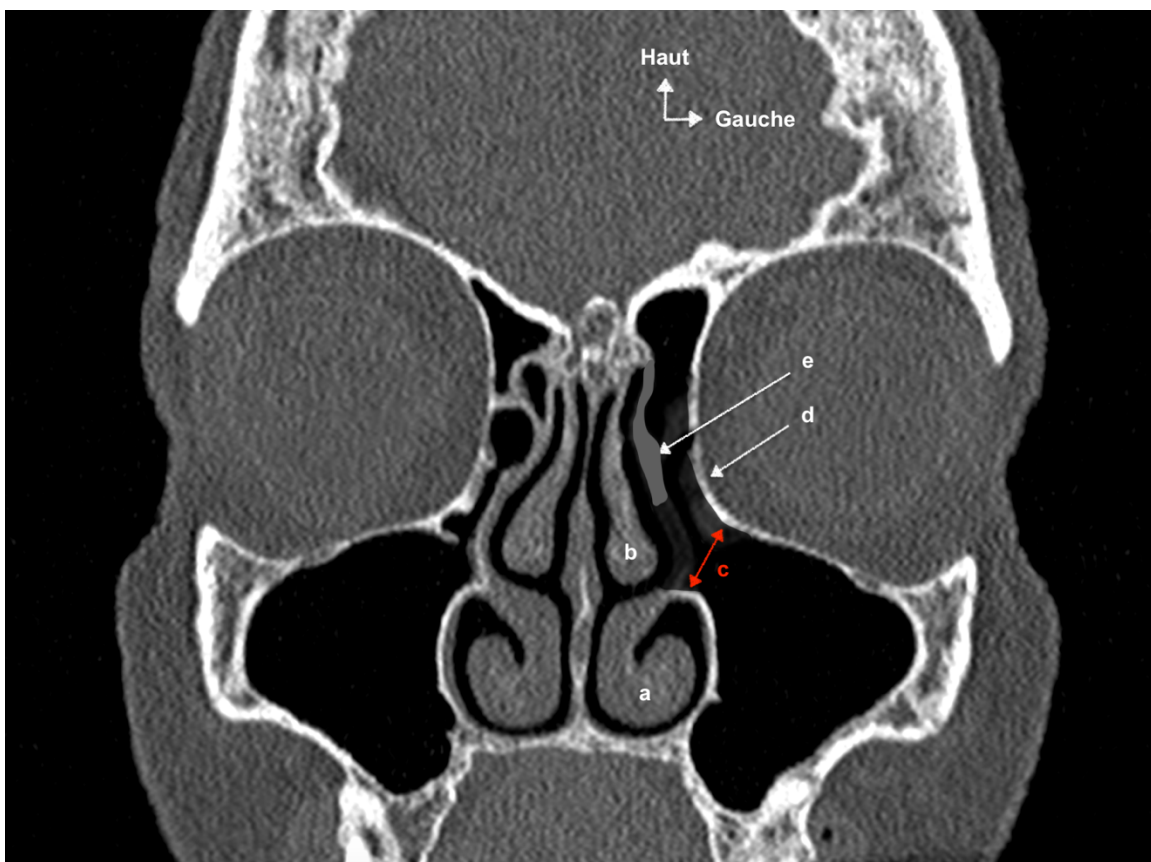


Figure 23 : Coupe coronale tomodensitométrique après méatotomie moyenne gauche (a : cornet inférieur ; b : cornet moyen ; c : ostium du sinus maxillaire en rouge ; d : lame papyracée ; e : processus unciforme réséqué en partie).

5.2.2. Ethmoïdectomie antérieure

5.2.2.1. Objectifs

Outre l'accès au récessus frontal, l'ethmoïdectomie antérieure permet l'ouverture et la résection de la bulle ethmoïdale et des cellules supra-bullaires ; elle facilite également le drainage de l'ethmoïde antérieur. Elle est souvent associée à une unciformectomie et une méatotomie moyenne notamment lorsque celle-ci doit être large.

5.2.2.2. Indications

Les indications d'ethmoïdectomie antérieure, en dehors de permettre l'accès au sinus frontal sont les suivantes : les rhinosinusites ethmoïdales chroniques dont les polyposes nasosinusiennes et la chirurgie de lésions bénignes (polype de Killian, Papillome inversé, mucocèle).

5.2.2.3. Anatomie régionale

L'anatomie régionale est celle décrite dans la partie 5.2.1.3. En préopératoire, il est notamment indispensable de bien étudier l'anatomie des cellules ethmoïdales antérieures, de rechercher une asymétrie du toit ethmoïdal (et sa classification Keros) ainsi qu'une déhiscence de la lame papyracée sur l'imagerie préopératoire.

5.2.2.4. Repères chirurgicaux pertinents

- Paroi antérieure de la bulle ethmoïdale ;
- Cellules ethmoïdales antérieures : bullaires, supra-bullaires et supra-bullaires frontales ;
- Lame basale du cornet moyen ;
- Toit ethmoïdal et base du crâne ;

- Artère ethmoïdale antérieure ;
- Paroi médiale de l'orbite (lame papyracée).

5.2.2.5. Techniques chirurgicales (49)

Après réalisation de l'unciformectomie et de la méatotomie moyenne, l'ethmoïdectomie antérieure est débutée au niveau de la bulle ethmoïdale. Son repérage et la localisation du récessus rétro-bullaire peuvent être réalisés à l'aide d'un aspirateur boutonné ou d'un palpateur mousse. L'ouverture de la paroi antérieure de la bulle ethmoïdale est réalisée à l'aide d'un aspirateur boutonné ou d'une pince de Kerisson. Elle se fait de façon très soignée et progressive, de sa portion inféro-médiale vers sa portion supérieure. Si la TDM préopératoire permet de détecter d'autres cellules supra-bullaires (SB) ou supra-bullaires frontales (SBF), celles-ci doivent être réséquées de la même façon, jusqu'à la limite supérieure constituée par le toit ethmoïdal. Le toit du sinus maxillaire peut également constituer un repère intéressant, se situant toujours en dessous du toit ethmoïdal.

Il est primordial de bien repérer avant ou après la résection de la bulle ethmoïdale, la lame papyracée qui présente une couleur blanc-jaune caractéristique. Elle constitue la paroi latérale de la bulle. Il faut rester à son contact, évitant ainsi les risques de brèche méningée au niveau de la lame latérale de l'ethmoïde qui est plus médiale. Cette dissection permet ainsi de repérer le toit ethmoïdal, situé dans un plan horizontal, formant donc un angle de 90° avec la lame papyracée qui se situe dans un plan sagittal. Le toit ethmoïdal à ce niveau est plus épais, et est donc moins à risque de brèche méningée. Il constitue la « fovea ethmoidalis ».

L'utilisation du microdébrideur impose la vérification systématique sous contrôle endoscopique de la position et de l'orientation de sa lame, qui doit être utilisée du côté opposé au danger ou parallèlement à celui-ci. Du fait de l'aspiration associée au microdébrideur, l'effraction de la lame papyracée peut entraîner l'aspiration et l'atteinte de la graisse périorbitaire et du muscle droit médial. Cet instrument est donc à manipuler avec une grande précaution.

Une fois la lame papyracée et le toit ethmoïdal repérés, le reste des cloisons osseuses sont progressivement affaissées par des mouvements délicats de l'aspiration boutonnée d'arrière en avant. Elles sont ensuite retirées à l'aide de pinces de Blakesley angulée ou droite. En cas de cloison trop épaisse, l'utilisation de pince emporte-pièce ou de pince de Kerisson est nécessaire. La limite médiale est constituée par le cornet moyen et la limite postérieure par sa racine cloisonnante.

Enfin, l'ethmoïdectomie antérieure se poursuit vers l'avant vers les cellules ethmoïdales antérieures telles que l'AN, les cellules SA ou SAF (**Figure 24**). Ces cellules peuvent être masquées par l'opercule du cornet moyen (insertion la plus antérieure du cornet moyen sur la paroi nasale latérale) et le reliquat de la portion supérieure de l'unciforme. Si la région operculaire est bombante, une cellule d'AN sous-jacente pneumatisée est très probablement présente. Ces cellules peuvent être effondrées avec l'aspirateur boutonné ou les curettes angulées de Kuhn. Une fois cette région antérieure et médiale libérée par des gestes délicats d'arrière en avant et de haut en bas, le récessus frontal et l'ostium du sinus frontal peuvent être mis en évidence (49) .

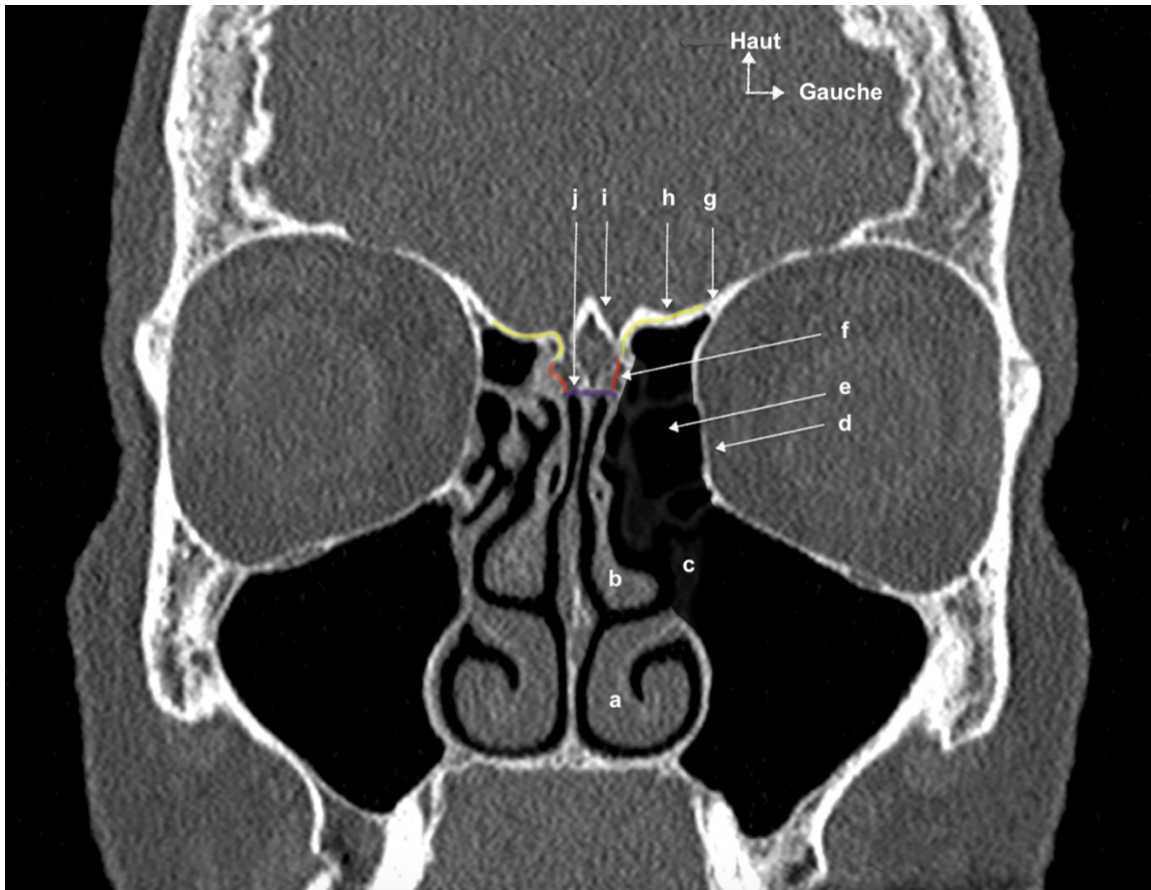


Figure 24 : Coupe coronale tomodensitométrique après méatotomie moyenne et ethmoïdectomie gauche (a : cornet inférieur ; b : cornet moyen ; c : unciforme réséqué par transparence ; d : lame papyracée ; e : bulle ethmoïdale réséquée ; f : lame latérale de l'ethmoïde en rouge ; g : angle d'environ 90° entre la lame papyracée et le toit ethmoïdal ; h : fovéa ethmoidalis en jaune ; i : crista galli ; j : lame criblée de l'ethmoïde en violet).

5.3. Sinusotomie frontale par voie endoscopique selon Draf (65)

Wolfgang Draf était un chirurgien rhinologiste et plasticien allemand, qui a proposé une classification communément admise et encore largement utilisée de nos jours (66) . Celle-ci a ensuite été reprise et modifiée par Weber et al en 2001 (67) et par Weber et Hoseman en 2015 (50) . Enfin, Wormald a dernièrement proposé une classification sur la même base. Celles-ci sont résumées dans le **Tableau 3**.

Tableau 3 : Tableau des classifications les plus utilisées dans la chirurgie endoscopique du sinus frontal (RF : récessus frontal ; SF : sinus frontal ; AN : agger nasi ; BE : bulle ethmoïdale ; IF : interfrontal ; CEA : cellules ethmoïdales antérieures ; OF : ostium frontal ; CM : cornet moyen ; BNF : bec nasofrontal).

Draf (1991), Weber et al (2001)		Weber et Hosemann (2015)		Eloy et al (2016)		Wormald et al (2016,2017)	
		Type 0	Sinusoplastie au ballon			Grade 0	Dilatation au ballon
Type I	Unciformectomie, ouverture du sinus frontal et si besoin, de la partie médiale de l'AN et de la paroi antérieure de la BE	Type 1a	Unciformectomie et si besoin, retrait de la portion inféro-médiale de l'AN et de la BE			Grade 1	Retrait des cellules sous l'ostium frontal
		Type 1b	Type 1a avec retrait des CEA sous le niveau de l'OF – Aucune manipulation dans le SF			Grade 2	Retrait des cellules au niveau de l'ostium frontal
Type IIA	Retrait de toutes les CEA rétrécissant le RF	Type 2a	Réséction de toutes les CEA rétrécissant le RF, y compris celle dans la cavité frontale			Grade 3	Retrait des cellules au-dessus de l'ostium du sinus frontal
Type IIB	Fraisage du plancher du SF de la lame papyracée au septum nasal, en direction antérieure	Type 2b	Fraisage du plancher du sinus frontal de la lame papyracée au septum nasal, en direction antérieure, incluant la partie antérieure du CM en avant de la paroi postérieure du SF	Type IIB	Draf IIb	Grade 4	Elargissement de l'ostium par fraisage du BNF
						Grade 5	Fraisage unilatéral
		Type 2c	Type 2b avec retrait du septum nasal	Type IIc	Draf IIb avec résection du septum nasal supérieur		
				Type IIId	Draf IIb bilatéral avec résection du septum IF		
				Type IIe	Draf IIb bilatéral avec résection du septum nasal supérieur et du septum IF		
		Type 3a	Type 2b avec retrait du septum nasal supérieur	Type IIIf	Réséction central bilatérale du plancher, avec résection des 2 septums (nasal et frontal) et préservant les deux RF		
		Type 3b	Type 3a avec résection du septum du SF, et si besoin, du plancher du sinus jusqu'au CM controlatéral. Le RF controlatéral est conservé				
Type III	Type IIB bilatéral avec résection du septum frontal et du septum nasal	Type 3c	Type 2b bilatéral avec résection du septum IF	Type III	Draf III	Grade 6	Draf III

Tableau 3 : Tableau des classifications les plus utilisées dans la chirurgie endoscopique du sinus frontal.

L'anatomie régionale du sinus frontal est détaillée dans la partie 2. Nous ne reviendrons pas sur l'anatomie du sinus frontal, mais uniquement sur les points clefs au sein de chaque technique chirurgicale. Les paramètres anatomiques clefs dans la prise en charge du sinus frontal et le choix de la technique à utiliser sont les suivants : le diamètre inféro-médial du sinus frontal (ou diamètre antéro-postérieur du plancher du sinus frontal), la largeur de l'ethmoïde antérieur, la configuration des différentes cellules du récessus frontal (Tableau 1) et la forme du bec nasofrontal (**Figure 25**).

Aussi appelé « épine nasale de l'os frontal », le bec nasofrontal est une projection osseuse de l'os frontal qui est à l'origine d'une protrusion postérieure dans la portion inférieure de la paroi antérieure du sinus frontal. Ce bec est très facilement visible sur les coupes TDM parasagittales. Sa profondeur moyenne est de 6 millimètres (maximum à 11 millimètres) et sa hauteur moyenne de 10 millimètres (maximum à 16 millimètres). Le diamètre antéro-postérieur du sinus frontal varie entre 12 et 14 millimètres, mais est sujet à des variations très importantes. La distance entre la paroi postérieure du sinus frontal et l'artère ethmoïdale antérieure varie de 0 à 19 millimètres (moyenne à 9 millimètres). Enfin, la distance entre les premiers filets olfactifs et la paroi postérieure est d'environ 4 à 12 millimètres, mais il faut prêter attention à la brèche méningée, car cette distance peut être réduite à 0 millimètre.

Le but de la TDM préopératoire est également de visualiser et de bien comprendre l'anatomie tridimensionnelle du récessus frontal. Celle-ci s'obtient après la lecture attentive de plusieurs TDM tridimensionnelles. Cela permet ensuite de planifier la chirurgie étape par étape (68) . La chirurgie pré-planifiée permet souvent une chirurgie plus complète et minimise les risques opératoires. La sinuso-navigation et l'utilisation du logiciel de planification crée par Wormald sont des aides précieuses supplémentaires.

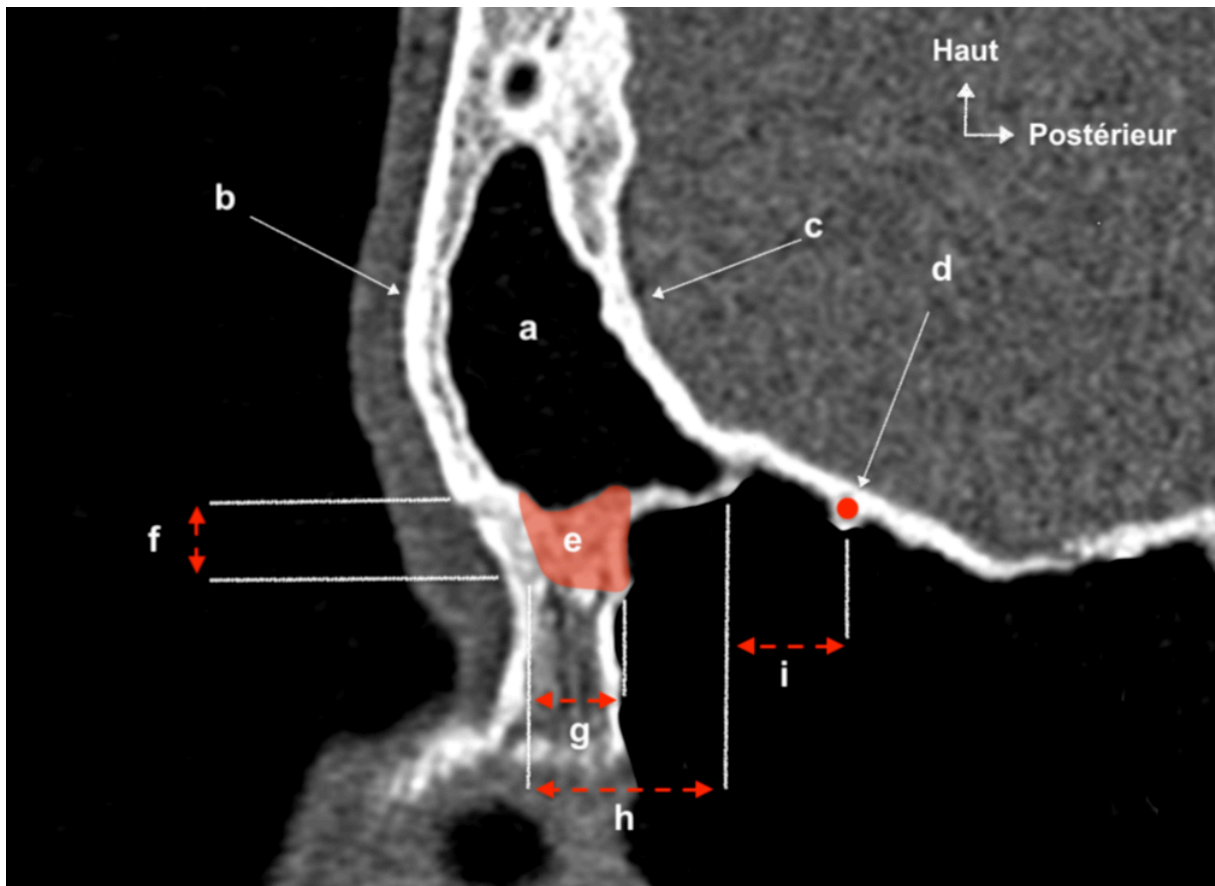


Figure 25 : Coupe sagittale tomodensitométrique du bec nasofrontal et de ses rapports (a : sinus frontal ; b : paroi antérieure du sinus frontal ; c : paroi postérieure du sinus frontal ; d : artère ethmoïdale antérieure ; e : bec nasofrontal en rouge ; f : hauteur moyenne du bec nasofrontal = 10 mm (2 à 16 mm) ; g : profondeur moyenne du bec nasofrontal = 6 mm (0 à 11 mm) ; h : diamètre antéro-postérieur du sinus frontal (12 à 14 mm) ; i : distance moyenne entre l'artère ethmoïdale antérieure et la paroi postérieure du sinus frontal = 9 mm (0 à 19 mm)).

5.3.1. Draf de type I

5.3.1.1. Objectifs

Le Draf de type I consiste en une ethmoïdectomie antérieure avec un élargissement de la région basse du récessus frontal permettant une amélioration de la perméabilité des voies de drainage du sinus frontal sans toucher à l'ostium ni à l'infundibulum frontal et en préservant la muqueuse de la région.

5.3.1.2. Indications

Ses indications sont :

- dans les cas de sinusite frontale aiguë avec échec d'une ethmoïdectomie antérieure seule, ou lors de complications endocrâniennes ou orbitaires ;
- dans le cas des sinusites frontales chroniques, lorsque la pathologie frontale est mineure, chez des patients sans facteur de risque de mauvais pronostic (asthme, polypose, triade de Vidal) ;
- dans les cas de reprise chirurgicale, après échec du drainage frontal par ethmoïdectomie antérieure seule. Cependant, une chirurgie plus large comme des chirurgies de Draf de type IIB ou III sont souvent préférées.

5.3.1.3. Repères chirurgicaux essentiels (Figure 26)

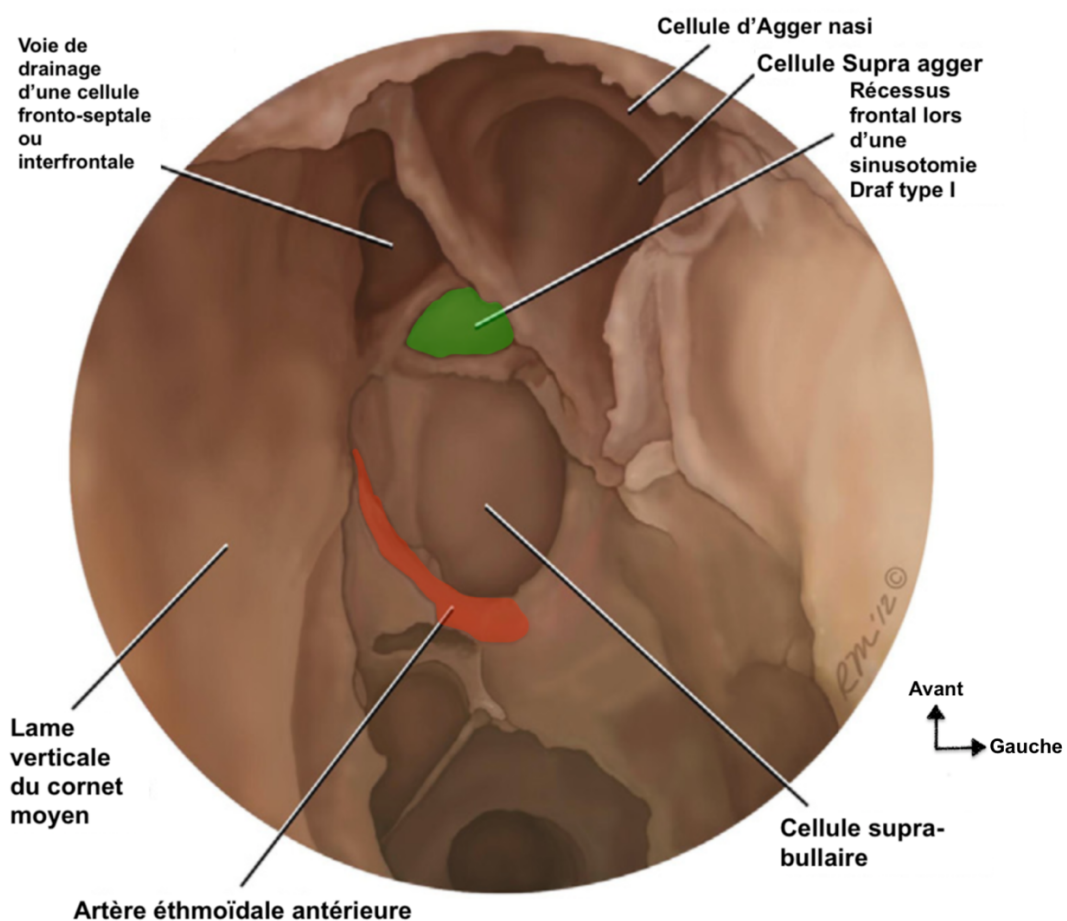


Figure 26 : Vue inférieure peropératoire du récessus frontal gauche (en vert), lors d'une sinusotomie de Draf de type I avec ses différents repères chirurgicaux pertinents, d'après Korban.

Ses repères chirurgicaux sont sensiblement similaires à l'ethmoïdectomie antérieure :

- Paroi antérieure de la bulle ethmoïdale ;
- Cellules ethmoïdales antérieures : bullaires, supra-bullaires et supra-bullaie frontales ;
- Lamé verticale du cornet moyen ;
- Sinus frontal et récessus frontal ;
- Bec nasofrontal ;
- Processus frontal du maxillaire ;
- Artère ethmoïdale antérieure ;
- Paroi médiale de l'orbite (lamé papyracée).

5.3.1.4. Technique chirurgicale

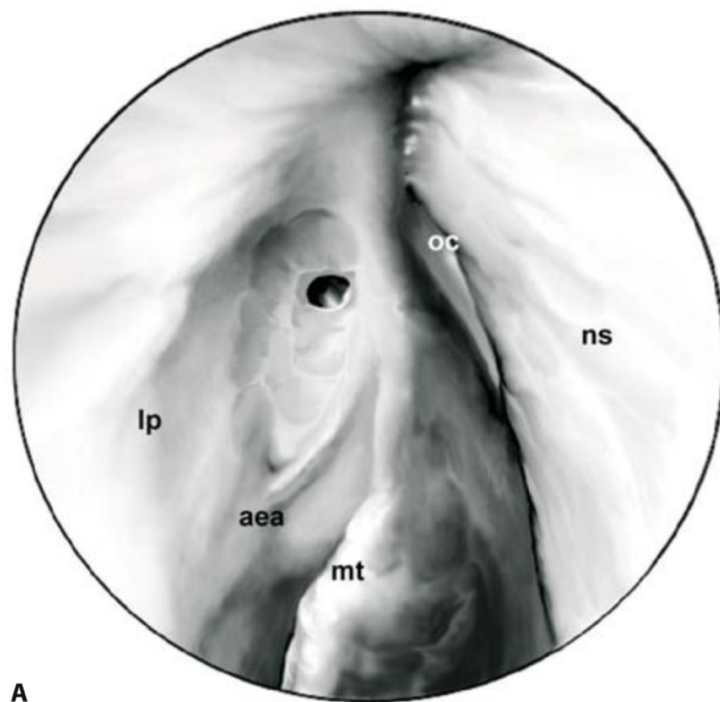


Figure 27 : Vue inférieure schématique du sinus frontal droit, lors de chirurgie de Draf de type I (lp : lamé papyracée ; aea : artère ethmoïdale antérieure ; mt : cornet moyen avec sa lamé basale vers l'avant ; ns : septum nasal ; oc : fente olfactive) d'après Draf.

Le Draf de type I est donc défini par la réalisation, comme vu précédemment, d'une résection complète du PU et si besoin de la paroi médiale de l'AN et de la paroi antérieure de la BE. Une préservation complète de la partie supérieure du récessus

frontal, et de l'ostium perméable du sinus frontal est requise. Il en résulte un drainage du sinus frontal et de l'ethmoïde antérieur qui varie en fonction de l'insertion du PU et du nombre et de la disposition des cellules ethmoïdales associées (**Figure 27**).

5.3.2. Draf de type IIA

5.3.2.1. Objectifs

Le Draf de type IIA est en un drainage étendu du sinus frontal, consistant en une ethmoïdectomie antérieure associée à une ouverture du sinus frontal entre la lame papyracée latéralement et la lame basale du cornet moyen médialement (50) (67).

5.3.2.2. Indications

Ses indications sont les suivantes : sinusite frontale aiguë compliquée, mucocèle ou muco-pyocèle frontale médiale, tumeur bénigne du sinus frontal (papillome inversé...). Il faut préciser que la muqueuse du récessus frontal doit être de bonne qualité et que l'orifice de drainage du sinus frontal doit être assez large (minimum 5 sur 7 millimètres). Si cette taille n'est pas suffisante, un Draf de type IIB est nécessaire pour élargir plus largement la voie de drainage.

5.3.2.3. Repères chirurgicaux essentiels (**Figure 28**)

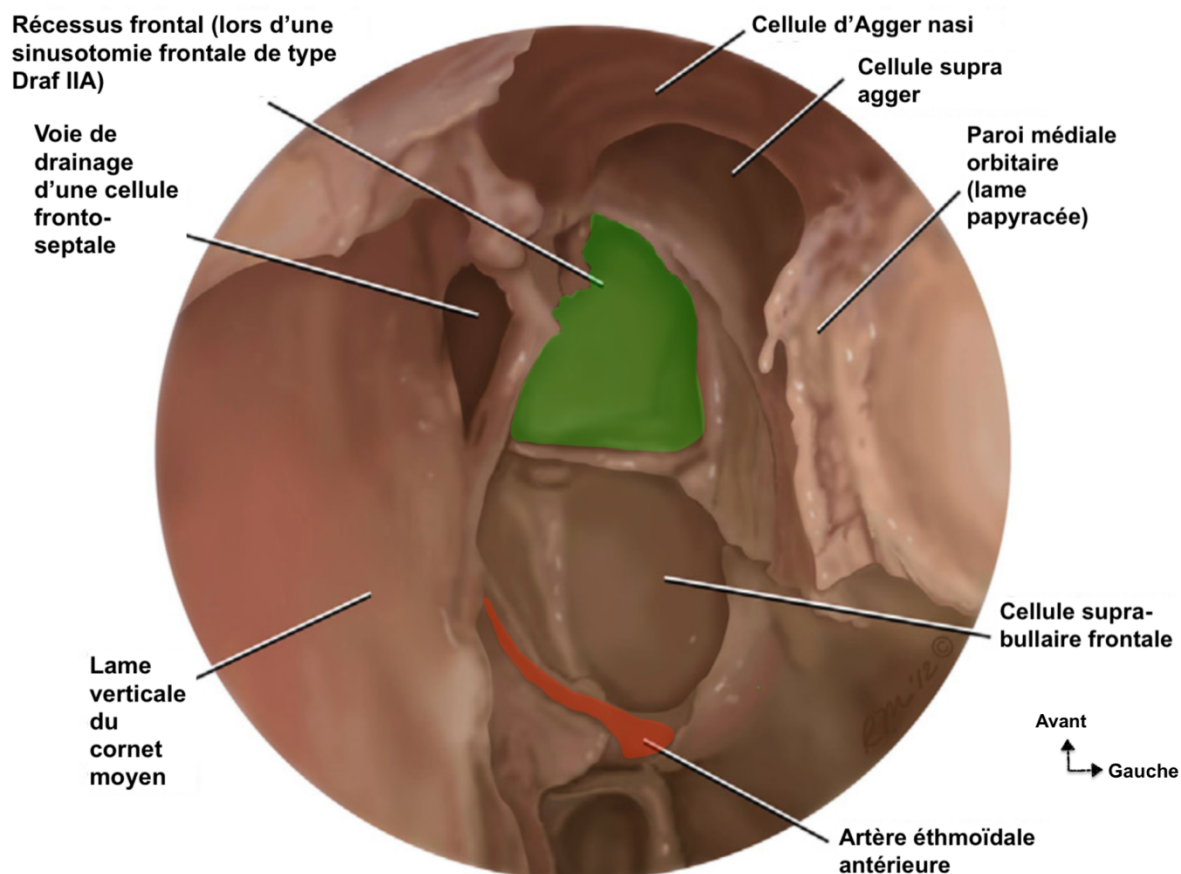


Figure 28 : Vue inférieure peropératoire du récessus frontal gauche, lors de chirurgie de Draf de type IIA avec ses différents repères chirurgicaux pertinents, d'après Korban.

Ses différents repères chirurgicaux sont :

- Sinus frontal ;
- Bec nasofrontal ;
- Lamme verticale du cornet moyen ;
- Lamme papyracée ;
- Récessus frontal et cellules ethmoïdales antérieures :
- Artère ethmoïdale antérieure.

5.3.2.4. Technique chirurgicale

Le Draf de type IIA, également appelé communément « sinusotomie frontale », correspond donc à un drainage étendu du sinus frontal, associant à l'ethmoïdectomie antérieure le fraisage du plancher du sinus frontal entre la lamme papyracée

latéralement et la lame basale du cornet moyen médialement, tout en restant en avant des premiers filets olfactifs au niveau de la lame criblée de l'ethmoïde.

Cette limite postérieure, décrite initialement par Wolfgang Draf, nécessite une mise au point. Le seul nerf connu de grand calibre présent dans la partie antérieure de la fente olfactive est la branche nasale du nerf ethmoïdal antérieur, branche sensitive trigéminal. Il sort du foramen cribroethmoïdal (FCE) avec la branche nasale de l'artère ethmoïdale antérieure (BNAEA), plus facilement identifiée en peropératoire. Le terme « premier filet olfactif » est donc inexact. La fente ethmoïdale ne contient aucun filament nerveux de grand calibre, mais uniquement une expansion de la dure-mère et des petits nerfs ganglionnaires ; tandis que les nerfs olfactifs sont des nerfs non ganglionnaires (37) .

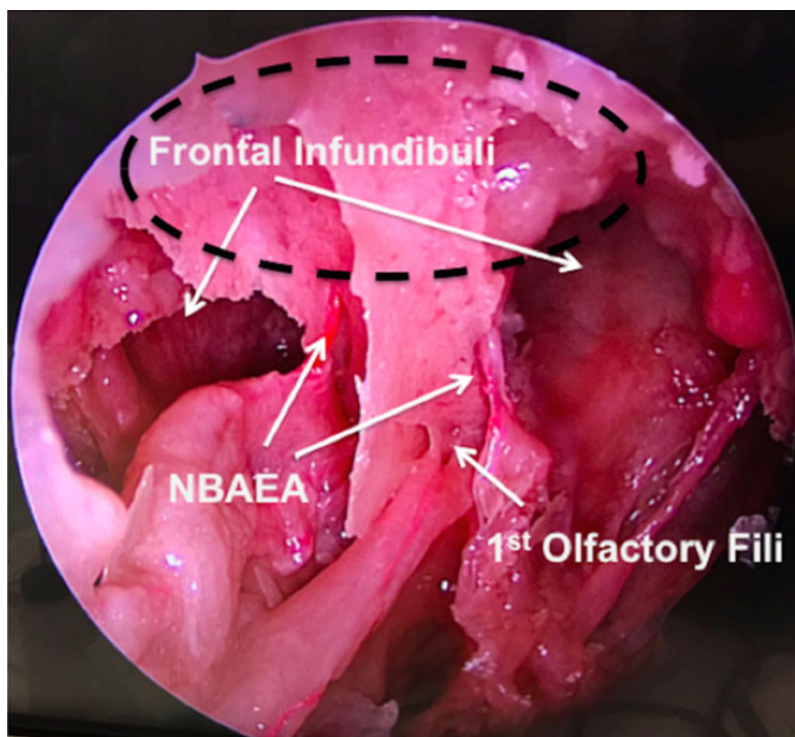


Figure 29 : Dissection de la lame criblée antérieure, mettant en évidence les branches nasales de l'artère ethmoïdale antérieure émergeant du sillon cribroethmoïdal, et les premiers filets olfactifs. La zone cerclée montre la région à fraiser de l'infundibulum frontal, d'après Sahu et Casiano.

Patron et al insiste sur les repères osseux qu'il est possible d'identifier à la partie antérieure de la lame criblée : la fente ethmoïdale et le sillon cribroethmoïdal (38) . Ces repères présentent différents avantages : leur caractère osseux fait qu'ils sont plus fiables et qu'ils sont radiologiquement identifiables. Le repère le plus important est le

sillon cribroethmoïdal (SCE), qui contient la BNAEA. Upadhyay et al, ainsi que plus récemment Sahu et al ont également effectué des études anatomiques en faveur de nouveaux repères dans l'abord du sinus frontal, et notamment la BNAEA (69,70) (Figure 29 et 30).

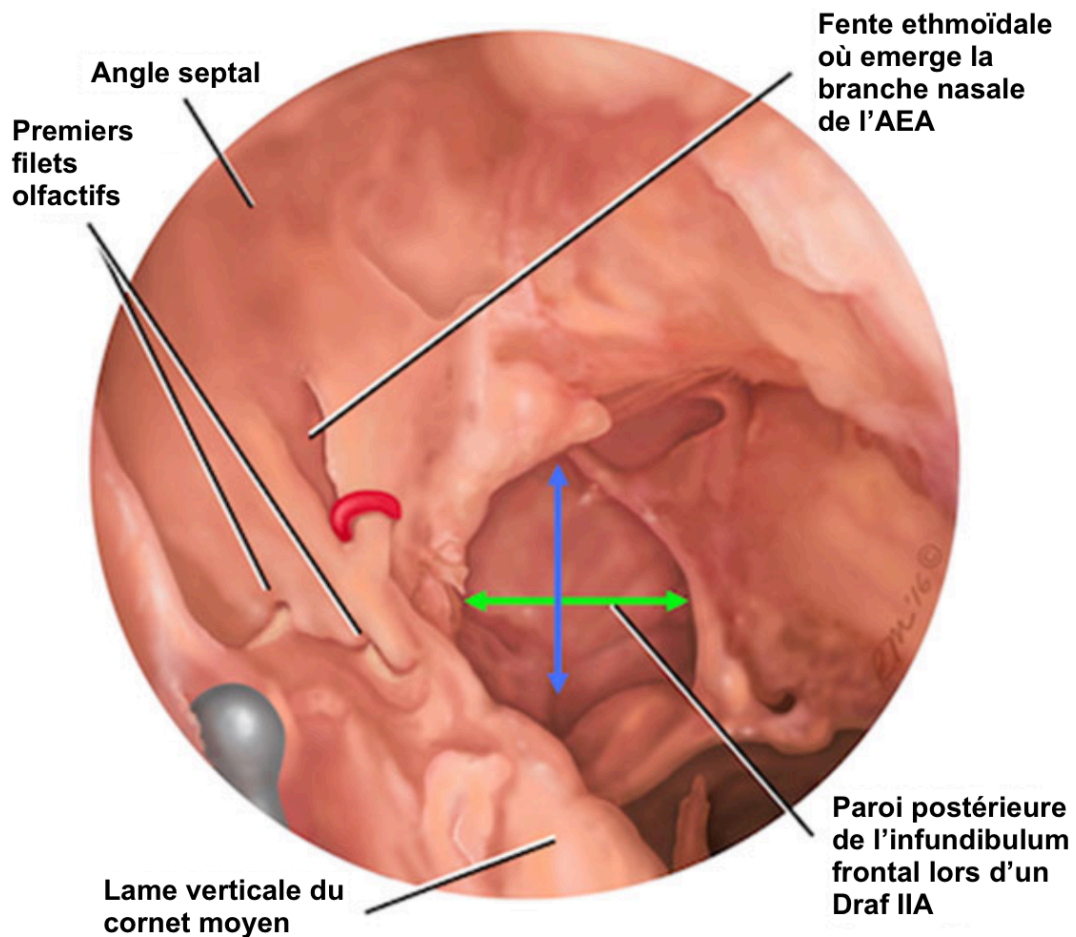


Figure 30 : Vue postéro-inférieure peropératoire du récessus frontal droit, lors de chirurgie de Draf de type IIA avec ses différents repères chirurgicaux pertinents (en rouge, la branche nasale de l'artère ethmoïdale antérieure ; flèche bleue : distance antéro-postérieure de l'infundibulum frontal ; flèche verte : largeur de l'infundibulum frontal), d'après Sahu et Casiano.

Les étapes précédentes notamment l'unciformectomie et la méatotomie moyenne sont réalisées dans la partie 5.2.1. En cas de reliquat du processus unciforme au niveau antéro-supérieur, celui-ci doit être réséqué à l'aide de curettes de Kuhn-Bolger angulées ou de pinces de Blakesley angulées. La BE et la cellule d'AN sont bien ouvertes et visualisées. Les parois accessibles des cellules de l'AN sont délicatement

effondrées à l'aide de l'aspiration boutonnée ou des curettes angulées de Kuhn par des gestes toujours postéro-antérieurs et supéro-inférieurs de sorte de s'éloigner du danger et d'éviter la survenue de brèches accidentelles. Les cellules SA et SAF sont également affaissées de la même façon et évacuées à l'aide de pinces Blakesley courbes ou de pinces à sinus frontal. La cellule d'AN est un repère anatomique important (33), notamment par sa paroi médiale aussi appelée « barre verticale » (71), qui forme la limite latérale de la voie de drainage du sinus frontal (**Figure 31**).

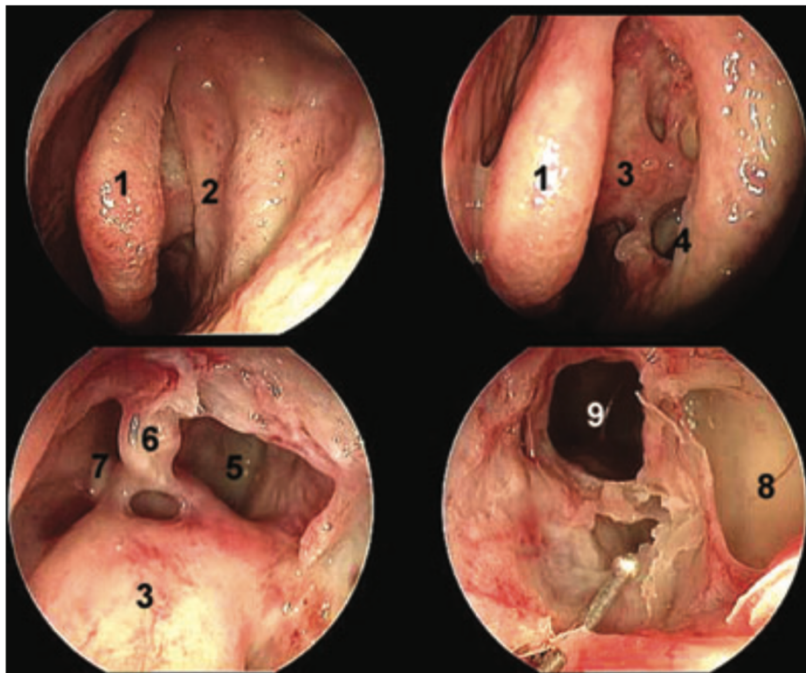


Figure 31 : Abord endonasale peropératoire, étape par étape, à partir d'en haut à gauche, à en bas à droite, illustrant le concept de « barre verticale » (1 : cornet moyen ; 2 : processus unciforme ; 3 : bulle ethmoïdale ; 4 : ostium maxillaire ; 5 : agger nasi ; 6 : barre verticale ; 7 : récessus frontal ; 8 : lame papyracée ; 9 : sinus frontal) d'après Stamm.

La poursuite de la dissection se fait au niveau de la BE, de la même façon que décrit dans la partie 5.2.1. Nous rappelons qu'il est primordial de bien repérer la lame papyracée latéralement et le toit ethmoïdal lors de cette étape. La paroi antérieure de la BE a été ouverte de façon douce, de sa portion inféro-médiale vers sa portion supérieure. Les cellulaires SB et SBF sont également affaissées et retirées jusqu'à la mise en évidence du toit de l'ethmoïde en haut. Cela permet aussi de visualiser la limite médiane lors du Draf de type IIA, qui est formée par la lame basale du cornet moyen. L'artère ethmoïdale antérieure doit être aussi repérée. Elle se situe juste en

arrière de la lame basale du cornet moyen. Une déhiscence de son canal doit être également recherchée sur la TDM préopératoire.

Une fois cette région antérieure et médiale puis postérieure libérée, les dernières cellules et esquilles osseuses retirées, le récessus frontal et l'ostium du sinus frontal sont mis en évidence (**Figure 32**). Ils peuvent être délicatement agrandis à l'aide de curette de Kuhn, de palpateur, de pinces emporte-pièces ou même à l'aide du microdébrideur pour préserver au maximum la muqueuse du récessus frontal. Dans la plupart des cas, les fraises ne sont pas indispensables dans le Draf de type IIA. Il est cependant recommandé d'utiliser les instruments les plus fins possibles, notamment lorsque que le récessus frontal est étroit.

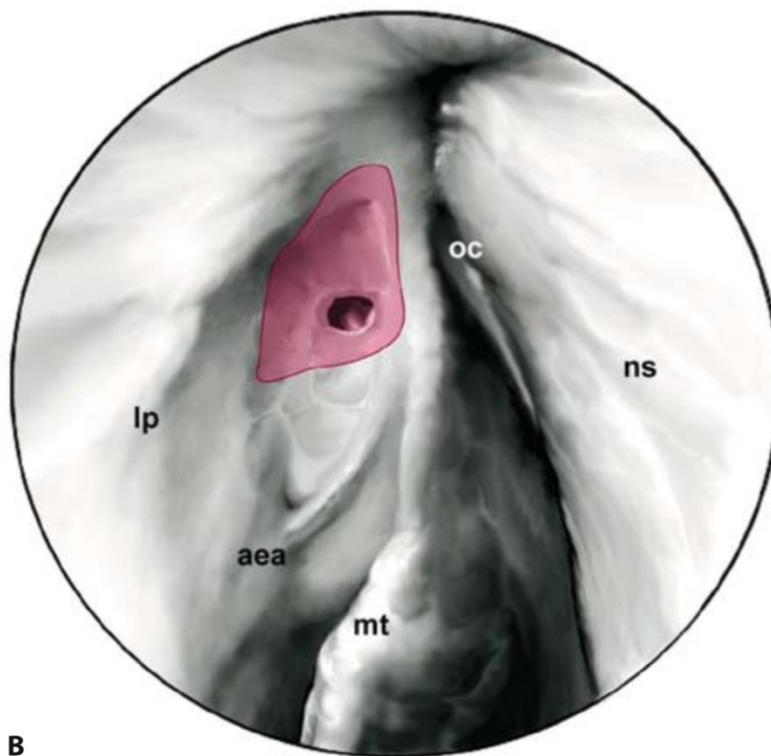


Figure 32 : Vue inférieure schématisée de l'ouverture du sinus frontal (en rouge), lors de chirurgie de Draf de type IIA (lp : lame papyracée ; aea : artère ethmoïdale antérieure ; mt : cornet moyen avec sa lame basale vers l'avant ; ns : septum nasal ; oc : fente olfactive), d'après Draf.

Le but de la préservation muqueuse dans la chirurgie de Draf de type IIA est d'épargner une atteinte de la muqueuse de la région ostiale qui serait à l'origine d'une sténose secondaire par le tissu de cicatrisation ou du fait d'une néo-ostéogénèse. Il

faut bien noter que le résultat post-opératoire peut quelque fois être moins bon que la situation préopératoire dans la chirurgie du sinus frontal.

Une fois la chirurgie de type Draf IIA réalisée, on obtient une vue dégagée sur l'ostium et le sinus frontal. Celle-ci peut cependant être légèrement altérée par le bec nasofrontal. Si cet accès n'est pas suffisant, il peut être amélioré par la résection de l'insertion du cornet moyen à la paroi latérale nasale (ou « axilla »). De plus, la réalisation d'un lambeau muqueux localement d'environ 10 sur 10 millimètres, disséqué à partir de la surface antérieure de l'axilla du cornet moyen, permettrait une meilleure exposition du récessus frontal et du sinus, tout en limitant la sur-cicatrisation (72,73) . Celui-ci est appelé lambeau axillaire, il sera détaillé dans la partie 5.9.5.

Si une ouverture encore plus large s'avère nécessaire devant l'échec des interventions antérieures, la pathologie sous-jacente ou les conditions anatomiques locales, les chirurgies de drainage de Draf de type IIB et III sont alors indiquées.

5.3.3. Draf de type IIB

5.3.3.1. Objectifs

Le Draf de type IIB est aussi un drainage étendu du sinus frontal, consistant en une ethmoïdectomie antérieure associée à une ouverture du sinus frontal entre la lame papyracée latéralement et le septum nasal médialement (50) (67). Un fraisage est indispensable permettant d'élargir la sinusotomie en avant au niveau du BNF.

5.3.3.2. Indications

Les indications sont celle du Draf de type IIA : sinusite frontale aiguë compliquée, mucocèle ou muco-pyocèle frontale médiale, tumeur bénigne du sinus frontal (papillome inversé). Lorsque l'orifice de drainage semble trop petit en regard de la pathologie sous-jacente, une extension du drainage dans le cadre d'un Draf de type IIB est réalisée. Sa taille limite pour agrandir le récessus frontal est estimée à 5 x 7 mm (65).

5.3.3.3. Repères chirurgicaux essentiels

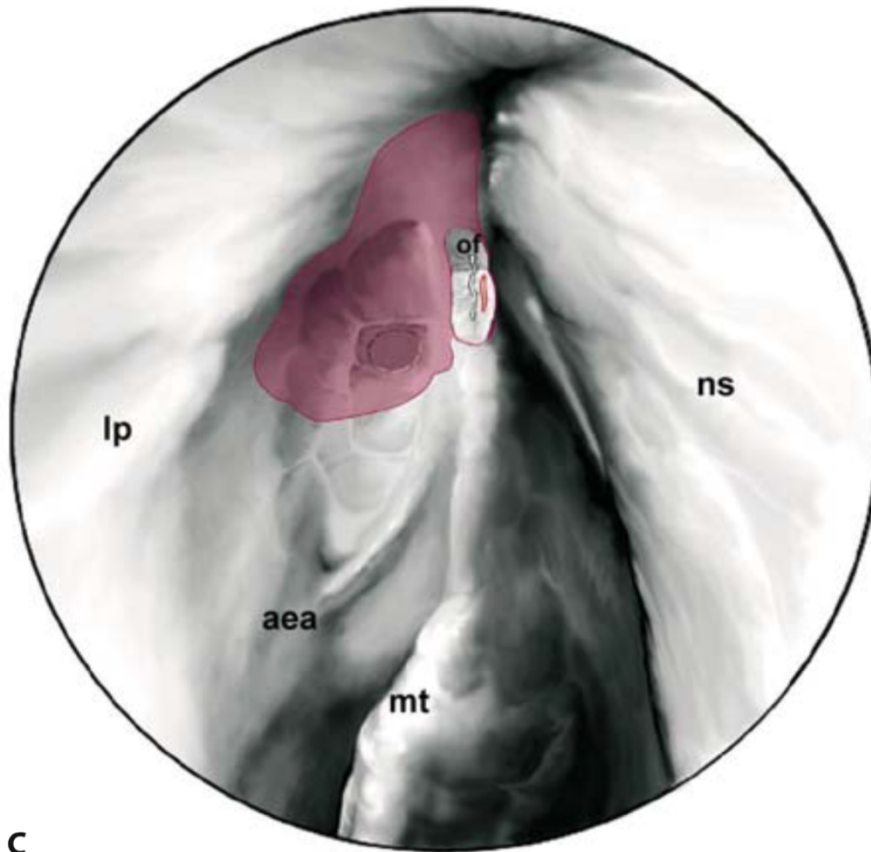
Ses repères chirurgicaux sont :

- Sinus frontal et son récessus ;
- Bec nasofrontal ;
- Septum nasal ;
- Lame papyracée ;
- Le sillon cribroethmoïdal, qui contient la branche nasale de l'AEA ;
- Récessus frontal et cellules ethmoïdales antérieures ;
- Artère ethmoïdale antérieure.

5.3.3.4. Technique chirurgicale (65)

La chirurgie de drainage de type Draf IIB implique une procédure chirurgicale initiale identique à celle du Draf de type IIA. Cette chirurgie est donc bien à réaliser, étape par étape, comme décrite ci-dessus.

L'élargissement est réalisé lorsque l'exposition est bonne et les différentes limites bien visualisées. Il est effectué à l'aide d'un moteur et d'une fraise diamantée de taille adaptée. La limite médiale de ce fraisage est le septum nasal sur la ligne médiane, et en arrière le sillon cribroethmoïdal (qui contient la branche nasale de l'AEA) et les premiers filets olfactifs (**Figure 33**). Une irrigation permanente limite l'échauffement des structures à risque, nettoie progressivement et évacue les copeaux d'os. En avant, le fraisage permet progressivement d'amincir la partie postérieure du BNF. Un contrôle permanent de l'aide opératoire, les doigts posées sur le nasion et la racine du nez du patient, est nécessaire pour éviter une effraction cutanée.



C

Figure 33 : Vue inférieure schématique de l'ouverture du sinus frontal (en rouge), lors de chirurgie de Draf de type IIB (lp : lame papyracée ; aea : artère ethmoïdale antérieure ; mt : cornet moyen avec sa lame basale vers l'avant ; ns : septum nasal ; oc : fente olfactive), d'après Draf.

5.3.4. Draf de type III ou drainage frontal médian ou intervention modifiée de Lothrop (Endoscopic Modified Lothrop Procedure = EMLP)

5.3.4.1. Objectifs

Le Draf de type III permet une ouverture complète des deux sinus frontaux dans l'ethmoïde et la cavité nasale. L'objectif est de réaliser une résection large de toutes les structures rétrécissant le récessus frontal. Il est défini par le fraisage du plancher du sinus frontal, du septum nasal et du septum inter-frontal en regard, de l'épine nasale de l'os frontal (ENOF) ou BNF, du processus frontal du maxillaire (PFM) ainsi que par la résection de la partie antérieure du cornet moyen.

Il est maintenant souvent préconisé de mettre sur les surfaces osseuses laissées à nues des lambeaux muqueux libres ou pédiculés permettant de limiter la cicatrisation fibro-muqueuse et la néo-ostéogénèse responsable d'une sténose secondaire (voir partie 5.8).

5.3.4.2. Indications

Les indications de drainage endonasal de Draf de type III sont nombreuses. Parmi celles-ci figurent les reprises après échec de sinusotomie frontale sur sinusites frontales chroniques. Il peut aussi s'agir de chirurgies premières chez des patients avec des facteurs de risques importants (mucoviscidose, dyskinésie ciliaire primitive, syndrome de Widal et de Kartagener) ou dont la pathologie sinusienne sous-jacente est majeure (dont les polyposes naso-sinusiennes (PNS) sévères) (65,74,75) . La chirurgie de type Draf III permet également l'exérèse de lésions sinusiennes bénignes (papillome inversé, ostéome) et malignes, ainsi que de mucocèles dont l'extension médiale dans le sinus frontal ne dépasse pas le plan de la lame papyracée selon Draf, voire celui de la ligne médio-orbitaire selon Karligkiotis (65,76) .

5.3.4.3. Repères chirurgicaux essentiels

Ses repères chirurgicaux sont :

- Sinus frontal et son récessus ;
- Cellules ethmoïdales antérieures ;
- Les deux lames papyracées ;
- Toit ethmoïdal ;
- Cornet moyen ;
- Artère ethmoïdale antérieure ;
- Processus frontal du maxillaire ;
- Bec nasofrontal ;
- « T Frontal » ;
- Sillon cribroethmoïdal, qui contient la branche nasale de l'AEA ;
- Artère nasale antérieure.

5.3.4.4. Technique chirurgicale

Nous ne reviendrons pas sur la première étape : l'unciformectomie et l'ethmoïdectomie antérieure sont précédemment réalisées ainsi que la sinusotomie de Draf de type IIA permettant une visualisation parfaite du récessus frontal et de son ostium dans chaque fosse nasale.

Les repères chirurgicaux clefs doivent ensuite être visualisés : la tête du cornet moyen (et toute sa partie antérieure jusqu'à son insertion sur la base de crâne) est réséquée à l'aide de ciseau à cornet ou de pinces emporte-pièces, progressivement d'avant en arrière. La limite de cette résection est le plan coronal virtuel passant par la paroi postérieure du sinus frontal. Il peut être judicieux de conserver ce repère essentiel et de réaliser la turbinectomie moyenne antérieure uniquement après visualisation des autres repères chirurgicaux. Il convient ensuite de bien repérer les limites postérieures médianes que sont le SCE et la BNAEA. Ils se situent très légèrement médialement à l'insertion du cornet moyen sur la base du crâne. Ils sont découverts en décollant délicatement la muqueuse. L'AEA (dont principalement son entrée antérieure et médiane dans la fente olfactive) est également un autre repère essentiel.

Une exérèse du septum nasal juste sous le plancher du sinus frontal, d'environ 2 sur 2 centimètres, est réalisée à l'aide de pince tranchante et/ou rétrograde d'Oström-Terrier. Elle permet la visualisation à partir des deux fosses nasales de la lame papyracée et du bord postérieur du PFM controlatéral. La limite postérieure de cette septectomie nasale antéro-supérieure est le plan virtuel coronal passant par la paroi postérieure du sinus. Elle facilitera également la mise en place dans les deux narines et fosses nasales des différents instruments lors de la suite de l'intervention et ainsi le travail à quatre mains.

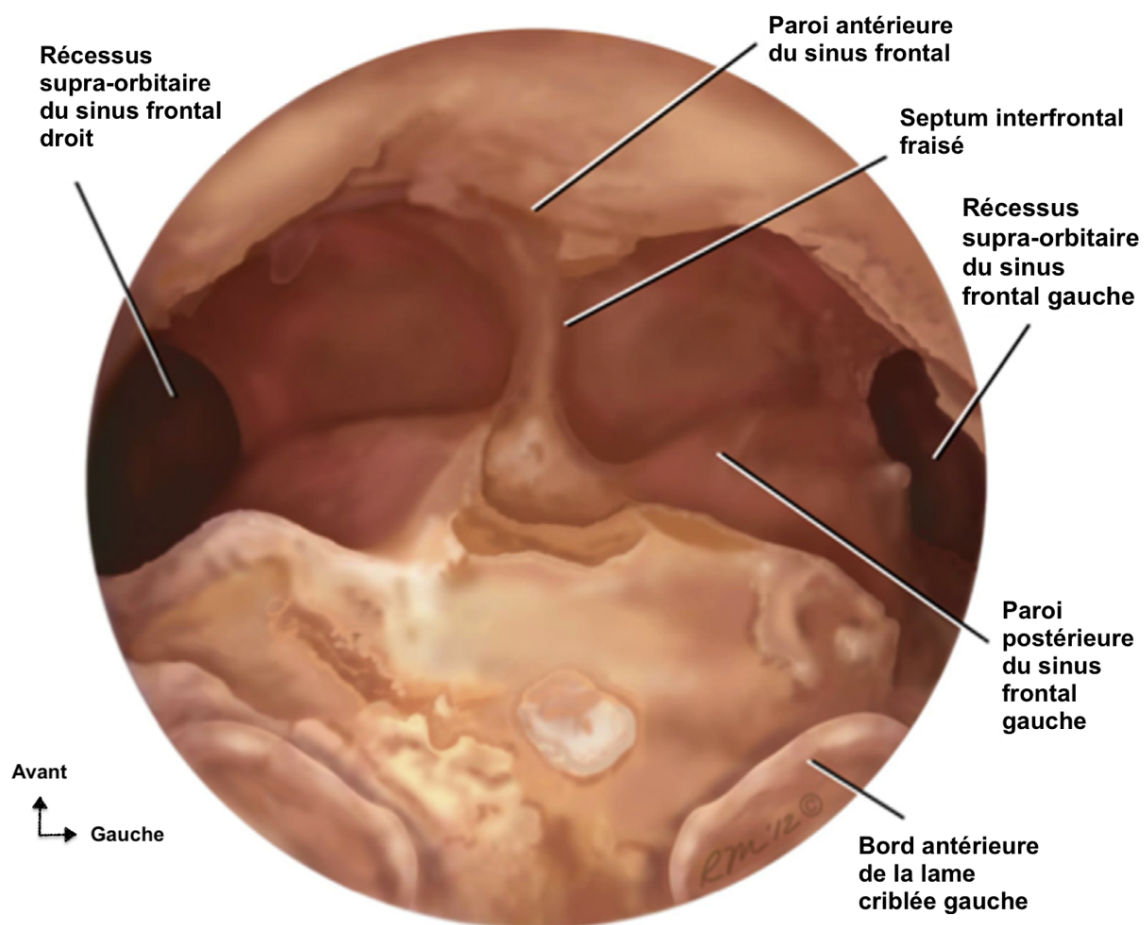


Figure 34 : Vue inférieure peropératoire de la cavité nouvellement créée, en forme de « fer à cheval » après une chirurgie de Draf de type III avec ses différents repères chirurgicaux, d'après Korban.

La limite antérieure est constituée par l'os nasal, le périoste et le tissu sous cutané du nasion, au niveau de cet auvent nasal. Les limites latérales sont inchangées, et sont d'arrière en avant : les lames papyracées, la paroi latérale nasale et le canal lacrymo-nasal (CLN).

Une fois les limites visualisées, l'ouverture des sinus frontaux est réalisée à l'aide d'un fraisage étendu permettant l'amincissement puis l'ouverture du plancher des deux sinus. Des fraises diamantées et/ou coupantes, courbes avec aspiration et irrigation sont le matériel idéal. La courbure des fraises utilisées dépend de l'angle de l'endoscope introduit dans la fosse nasale et de l'anatomie locale. L'aide opératoire peut se charger de l'aspiration tout en maintenant sa seconde main sur le nasion et la racine du nez du patient et ainsi sentir la proximité de la fraise. Cela permet d'éviter toute blessure des parties molles. Deux différentes techniques sont possibles :

- De dedans en dehors (inside-out) ou voie standard : l'ouverture du plancher débute au niveau de l'ostium du sinus frontal ; il se poursuit par le fraisage de la partie supérieure des PFM et par l'exposition des CLN, qui constitue la limite inféro-latérale. L'amincissement des tissus osseux continue en direction supérieure et médialement vers le sinus frontal jusqu'à ce que l'apparition des tissus brillants blanchâtres sous cutanés survienne. La palpation externe par l'aide est également indispensable.
- De dehors en dedans (outside-in approach) (77) ou voie trans-septale : le fraisage débute dans un plan sagittal médian, antéro-inférieur au sinus frontaux. En l'absence de repères fiables permettant de visualiser le récessus et l'ostium du sinus frontal (par exemple lors d'une reprise chirurgicale), elle est une excellente alternative. La muqueuse au niveau du PFM est retirée en restant médiale au plan de la lame papyracée. Le plancher osseux du sinus frontal est également découvert de sa muqueuse en réalisant un lambeau dont l'incision débute au niveau des os propre du nez, un centimètre en avant de l'axilla du cornet moyen. Le lambeau est décollé vers l'arrière grâce à des contre-incisions de décharge au bistouri de Rosen ou à la pointe monopolaire Colorado ®. La BNAEA est le premier repère identifié en postérieur. Le SCE puis son canal ou chemine la BNAEA sont identifiés. Cette artère doit être sectionné pour poursuivre l'élévation du lambeau vers l'arrière. La dissection doit être arrêtée une fois que la résistance augmente. Ces repères sont donc la limite antérieure de la lame criblée. Après leur repérage de chaque côté, il convient de fraiser juste en avant du SCE (38) (**Annexe 1 et 2**). La septectomie antéro-supérieure est réalisée de la même façon que la voie standard. Le reste de septum nasal supérieur peut être fraisé créant une large surface de fraisage entre les deux LP et les deux PFM, juste en dessous du plancher des deux sinus frontaux. L'amincissement est débuté en fraisant latéralement de chaque côté jusqu'aux tissus sous-cutanés. Au niveau supéro-médial, le fraisage du plancher du sinus (en avant des récessus frontaux non visualisés), se poursuit jusqu'au repérage de sa muqueuse de couleur gris-bleue. Il convient de bien élargir le fraisage pour s'assurer que le récessus frontal et l'infundibulum sont ainsi postérieurs à la cavité créée. L'utilisation d'une fraise diamantée 15° de 5 millimètres

associée à un endoscope 0 ou 30° suffit. Le plancher du sinus frontal est ensuite progressivement élargi jusqu'aux récessus frontaux en arrière. La jonction entre les cavités se fait préférentiellement à l'aide d'une pince de Kerisson. Enfin, le fraisage de la cavité peut se terminer en avant, au niveau du BNF, à l'aide si besoin de fraise et d'endoscope plus courbes (fraise 35 ou 70° avec des endoscopes de 45 ou 70°).

Cette technique est donc à utiliser lors de conditions anatomiques défavorables empêchant une bonne visualisation du récessus et du sinus frontal, dont les chirurgies de reprise endonasale. Elle présente différents avantages : la possibilité de fraiser en cas de lésion obstruant le récessus frontal (RF), l'éviction des polypes et des tissus inflammatoires en cas de pathologie inflammatoire obstruant le RF, l'obtention d'un champ de vision et de fraisage large au niveau du plancher sinusien et la réduction de la durée d'intervention par rapport à la technique standard (77) .

De plus, dans cette technique trans-septale, les récessus frontaux sont toujours situés entre la fraise et la base du crâne. Le risque principal de brèche méningée se situe surtout au moment du fraisage de la portion du septum nasal supérieur. Il est donc bien important d'identifier le SCE et la BNAEA au niveau de la limite postérieure avant de débiter le fraisage.

Au niveau de la limite postéro-médiale, il se forme ce que l'on appelle le « T frontal » : la barre verticale du « T » correspond au bord antérieur de la lame perpendiculaire de l'éthmoïde réséquée et la barre horizontale du « T » correspond au bord antérieur de la lame criblée, dont le SCE et les BNAEA sont repérés. Cependant, les « premiers filets olfactifs » décrits par Draf peuvent être visualisés. Une attention particulière doit être portée sur la distance de cette lame criblée lorsqu'on se rapproche du « T Frontal ». En effet, d'après Upadhyay et al, le fraisage ne doit pas se rapprocher à moins de 6 millimètres des premiers filets. Cela permettrait de garder intact la lame criblée antérieure dans 80% des cas (70) . Pour rappel, la distance entre la paroi postérieure du sinus frontal et ces premiers filets est de 4 millimètres en moyenne. L'autre repère à ce niveau sont les branches distales de l'artère nasale antérieure qui doivent être coagulées pour éviter tout saignement post-opératoire.

Le résultat de ce fraisage est une large ouverture des deux sinus frontaux régularisée de toutes esquilles osseuses. La cavité créée est bien alaisée, et prend la forme d'un fer à cheval lors d'une vue inférieure à l'aide de l'endoscope (**Figure 34**).

La muqueuse des surfaces osseuses à amincir est à retirer. Elle est conservée dans des conditions humides tout au long de l'intervention puis redécoupée et placée sur les surfaces osseuses à nues à la fin de l'intervention.

Le prélèvement de lambeaux muqueux pédiculés ou libres se fait sur des sites préférentiels : le plancher nasal et le septum nasal postérieur dans la chirurgie du sinus frontal. Ils sont mis en place sur les zones où le risque de sténose est plus important, car ils favorisent la cicatrisation locale en diminuant la néo-ostéogénèse et les risques de resténose (voir partie 5.8).

En fin d'intervention, des feuilles de silicone peuvent être mises en place dans l'ouverture des sinus (voir partie 9).

Un résumé des résections effectuées lors des différentes sinusotomies de Draf est disponible ci-contre (**Figure 35**).

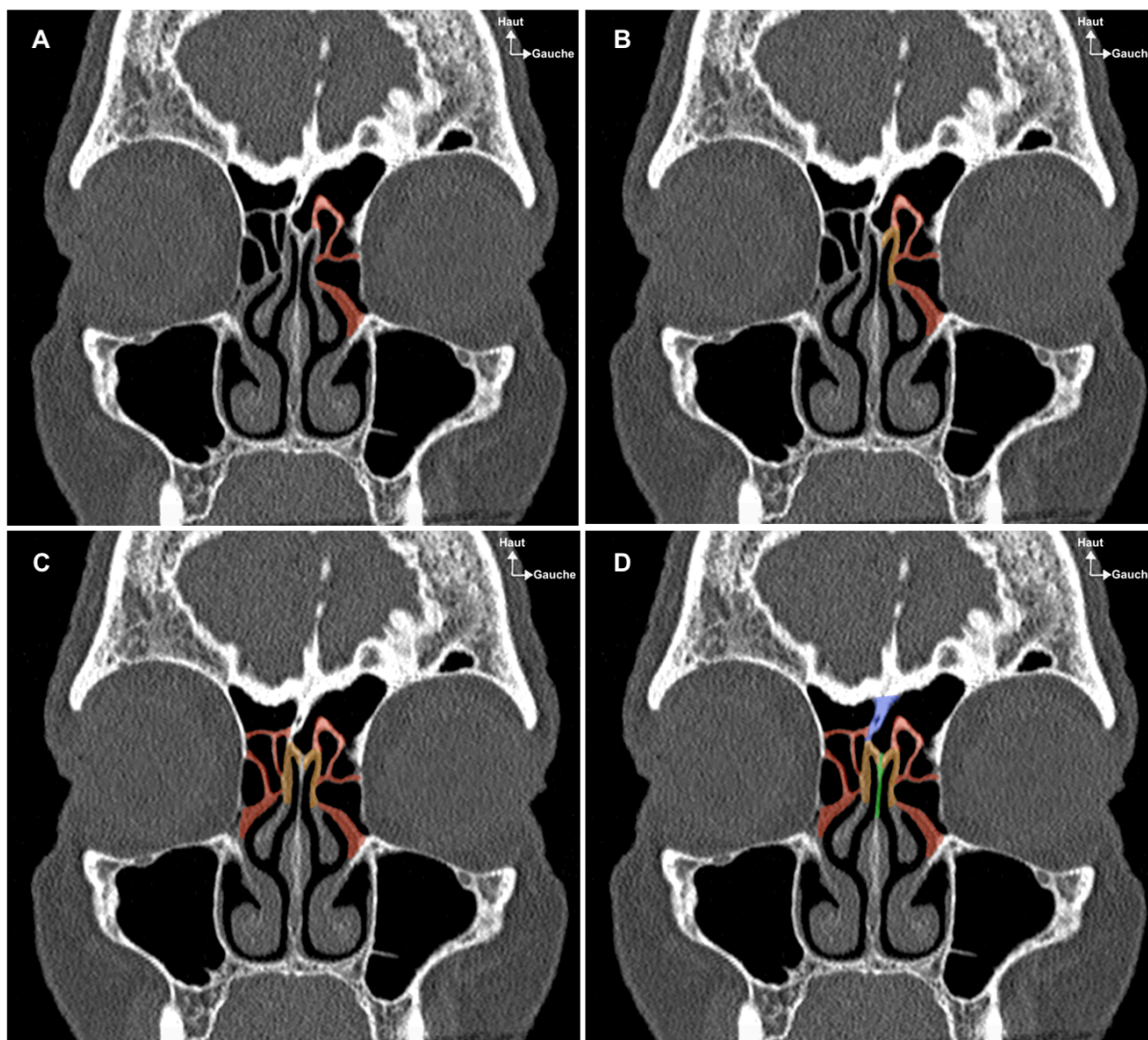


Figure 35 : Coupes coronales tomodensitométriques de la résection effectuée lors des sinusotomies de Draf de type : IIA (Figure A, en rouge) ; IIB unilatérale (Figure B, en rouge et orange) ; IIB bilatéral correspondant à un Draf III sans la septectomie nasale et interfrontale (Figure C, en rouge et en orange) ; III (Figure D, en rouge, orange, vert, et bleu).

5.4. Sinusotomie frontale par voie trans-septale (SFTS) ou « outside-in approach »

5.4.1. Objectifs

Cette technique correspond à la celle dite de dehors en dedans ou « outside in approach ». Elle est basée sur la proximité anatomique entre la ligne médiane du plancher du sinus frontal et le septum nasal antéro-supérieur. Elle constitue une voie alternative à la technique standard de type Draf III « inside-out » ou EMLP. Auparavant,

les chirurgies par voie externe avec crânialisation ou oblitération du sinus frontal étaient privilégiées dans ces cas.

5.4.2. Indications

Ses indications sont essentiellement les chirurgies où le récessus frontal n'est pas visualisé ou que son accès est difficile. Cela survient lors de la persistance ou la récurrence de la sinusite frontale chronique après chirurgie endonasale. La récurrence est due à un récessus complètement (ou presque) sténosé, soit par la cicatrisation tissulaire et/ou osseuse qui est trop importante, soit par la latéralisation d'un reliquat du cornet moyen (78). Elle peut être aussi indiquée, lors de lésions bénignes (papillome inversé, polypes), malignes, de mucocèles ou en post-traumatique avec une obstruction totale du récessus frontal et de l'ostium du sinus frontal.

Une TDM préopératoire est donc indispensable, notamment lors de reprise chirurgicale. En plus des repères habituels (voir partie 4.3), il est déterminant de rechercher la présence d'une voie de drainage du sinus frontal. De plus, la pneumatisation des sinus frontaux, la configuration des cellules ethmoïdo-frontales et la taille (largeur et profondeur) du plancher du sinus frontal sont à vérifier. En effet, un diamètre antéro-postérieur inférieur à 1,2 centimètre est considéré comme insuffisant (79).

5.4.3. Repères chirurgicaux essentiels

Ses repères chirurgicaux sont :

- ~~Sinus frontal et son récessus ;~~
- Cellules ethmoïdales antérieures ;
- Lames papyracées et les processus frontaux du maxillaire ;
- Sillon cribroethmoïdal, qui contient la branche nasale de l'AEA ;
- Cornet moyen ou son reliquat ;
- Portion antéro-supérieure du septum nasal ;
- Plancher du sinus frontal ;
- Bec nasofrontal ;

- Artère ethmoïdale antérieure ;
- Toit ethmoïdal ;
- « T Frontal ».

5.4.4. Points clefs

La technique chirurgicale est développée et détaillée dans la partie 5.2.4.4. La septectomie et une éventuelle septoplastie sont réalisées. Cela permet une visualisation et des manipulations optimales de la fraise en regard du plancher du sinus frontal. Comme toute chirurgie endonasale, la SFTS doit préserver au maximum la muqueuse. L'utilisation de la navigation peropératoire peut être utile, surtout lors de reprise chirurgicale et/ou en l'absence de tous les repères anatomiques habituels (d'autant plus si l'opérateur est inexpérimenté).

Les points essentiels à retenir sont :

- la visualisation des repères essentiels : en arrière le SCE et la BNAEA, latéralement les PFM et les LP et le reliquat du cornet moyen s'il est présent ;
- le retrait de la muqueuse au niveau du PFM en restant médial au plan de la lame papyracée, puis fraisage jusqu'aux tissus sous-cutanés ;
- la large surface obtenue entre les deux LP et les deux PFM, juste en dessous du plancher des deux sinus frontaux ;
- le repérage de la ligne médiane, antéro-inférieure au sinus frontaux (le centre du plancher du sinus est typiquement juste postéro-supérieur à la portion la plus antérieure de la jonction os-cartilage du septum nasal) ;
- l'étape cruciale qui est le fraisage du plancher du sinus (en avant des récessus frontaux non visualisés), à la fraise diamantée 15° de 5 mm associée à un endoscope 0 ou 30° ;
- le plancher du sinus frontal est ensuite progressivement élargi jusqu'à chaque récessus frontal en arrière (**Figure 36**). La jonction entre les cavités se fait préférentiellement à l'aide d'une pince de Kerisson ou d'une curette pour éviter les brèches méningées. Il ne faut donc, bien évidemment, jamais fraiser entre les deux récessus frontaux, sous peine de passer par la fente olfactive et la fosse crânienne antérieure ;

- enfin, le fraisage de la cavité peut se terminer en avant, au niveau du bec nasofrontal, à l'aide si besoin de fraise et d'endoscope plus courbes (fraise 40° ou 70° avec des endoscopes de 45 ou 70°).

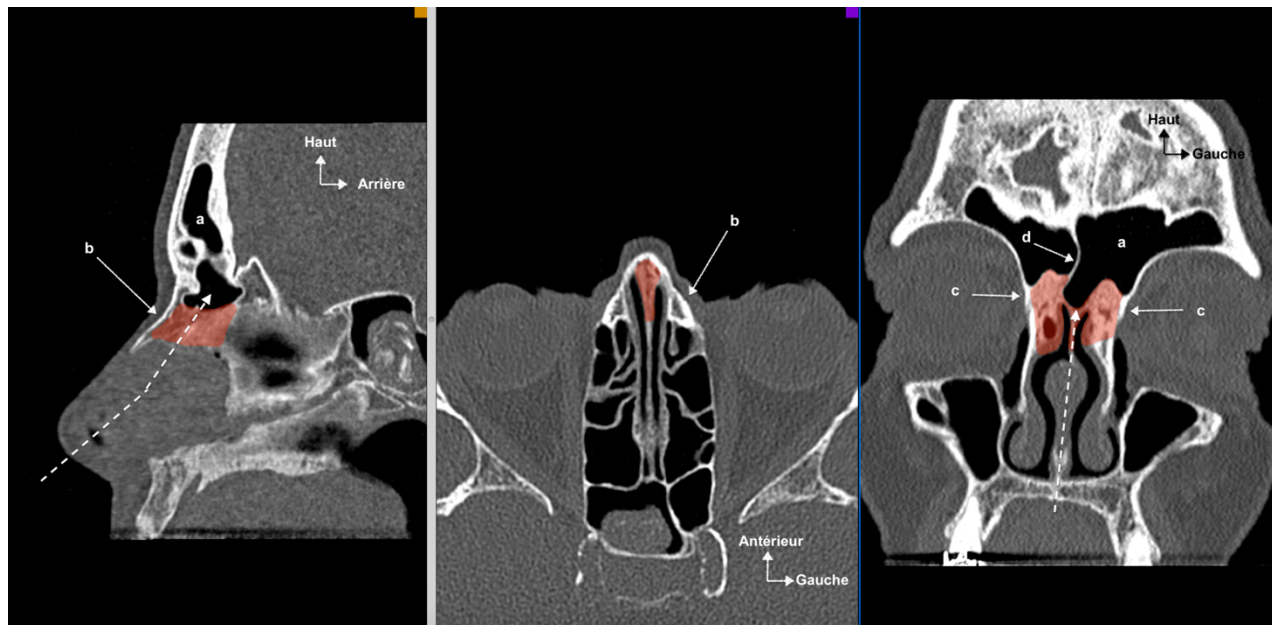

Figure 36 : Coupes tomographiques tridimensionnelles montrant le fraisage osseux de la sinusotomie frontale par voie trans-septale en rouge (flèche pointillée montrant le fraisage initial ; a : sinus frontal ; b : processus frontal du maxillaire ; c : lame papyracée ; d : septum inter-frontal).

La SFTS présente plusieurs avantages dont la possibilité de fraiser devant des lésions obstruant le récessus frontal. Il permet aussi d'éviter les polypes et tissus inflammatoires lors de pathologies inflammatoires obstruant le récessus frontal. La durée d'intervention est relativement rapide par rapport à la technique standard (une fois la cavité et les récessus frontaux rejoints, il reste peu de fraisage supplémentaire) (77) . Par comparaison aux voies externes pratiquées auparavant, la morbidité et les séquelles esthétiques sont moins importantes.

Ses inconvénients sont les risques plus importants, par rapport à la technique standard, d'hématome ou de perte de substance osseuse au niveau du nasion du fait du fraisage plus antérieur. Les autres inconvénients sont les risques de complications : croûtage (perforation septale) et brèche méningée avec fuite de liquide céphalo-rachidien (LCR). Bien que dans cette technique, les récessus frontaux sont toujours situés entre la fraise et la base du crâne. Le risque principal de brèche méningée se

situé surtout au moment du fraisage de la portion du septum nasal supérieure. Il est donc bien important d'identifier le SCE et les BNAEA au niveau de la limite postérieure.

5.5. Sinusotomie frontale avec transposition orbitaire endoscopique (SFTOE) (76)

5.5.1. Objectifs

Malgré l'avancée importante de la chirurgie endoscopique ces dernières années, il persiste des indications de chirurgie par voie externe (voie combinée, oblitération du sinus frontal, trépanation). Ses indications seront vues plus en détails (voir partie 6), mais sont surtout marquées par la présence d'une extension latérale de la lésion dans le sinus frontal (mucocèle, ostéome ou dysplasies fibreuses et osseuses). Grâce au constant progrès des instruments, des endoscopes et de l'avancée des techniques chirurgicales endoscopiques, les indications de chirurgies endoscopiques s'élargissent. La SFTOE permet d'augmenter l'exposition et d'élargir le champ opératoire endoscopique en déplaçant latéralement le contenu orbitaire après fraisage de la paroi supéro-médiale de l'orbite homolatérale (**Figure 37**).

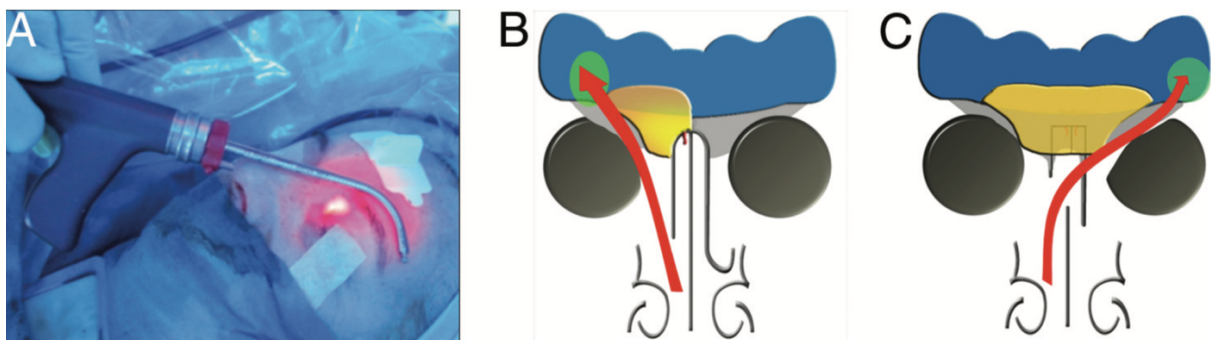


Figure 37 : A : Image peropératoire montrant une fraise courbe qui atteint le sinus frontal latéral après un Draf de type III ; B : Schéma illustrant un Draf IIb (jaune) avec transposition orbitaire pour atteindre une lésion latérale (verte) du sinus frontal (bleue) en déplaçant latéralement l'orbite (flèche rouge) ; C : Schéma illustrant dans ce cas une lésion localisée plus latéralement (vert), Draf type III (jaune) avec décompression de la paroi orbitaire supéro-médiale permet de transposer l'orbite et d'obtenir une courbure plus latérale des instruments dans le sinus frontal (bleue) en passant par la narine controlatérale (flèche rouge), d'après Karligklotis.

5.5.2. Indications

Ses indications sont les lésions latérales du sinus frontal, qui ne sont pas accessibles à des chirurgies de Draf de type III ou MELP. Elle permettrait un accès plus important à la partie latérale du sinus frontal, définie par le plan sagittal passant par la lame papyracée (**Figure 38**). Cette SFTOE permet de traiter les lésions suivantes avec extension au niveau ou au-delà du plan de la lame papyracée ; c'est à dire au niveau du récessus supra-orbitaire (RSO) du sinus frontal : les mucocèles latérales au plan de la lame papyracée mais dont l'extension médiale permet leur marsupialisation ; les mucocèles multi-lobulées, séparées par des septas osseux avec extension latérale présentent des risques importants de récurrence par voie endoscopique seule ; les lésions bénignes tels que les ostéomes ou les papillomes inversés situés au niveau de ce plan ou les dépassant latéralement, mais dont l'insertion est plutôt médiale. Plus le pied d'insertion est latéral, plus la chirurgie sera difficile. Elle est bien souvent associée, selon l'extension, la nature et l'insertion de la lésion, à une chirurgie de Draf de type IIB ou III.

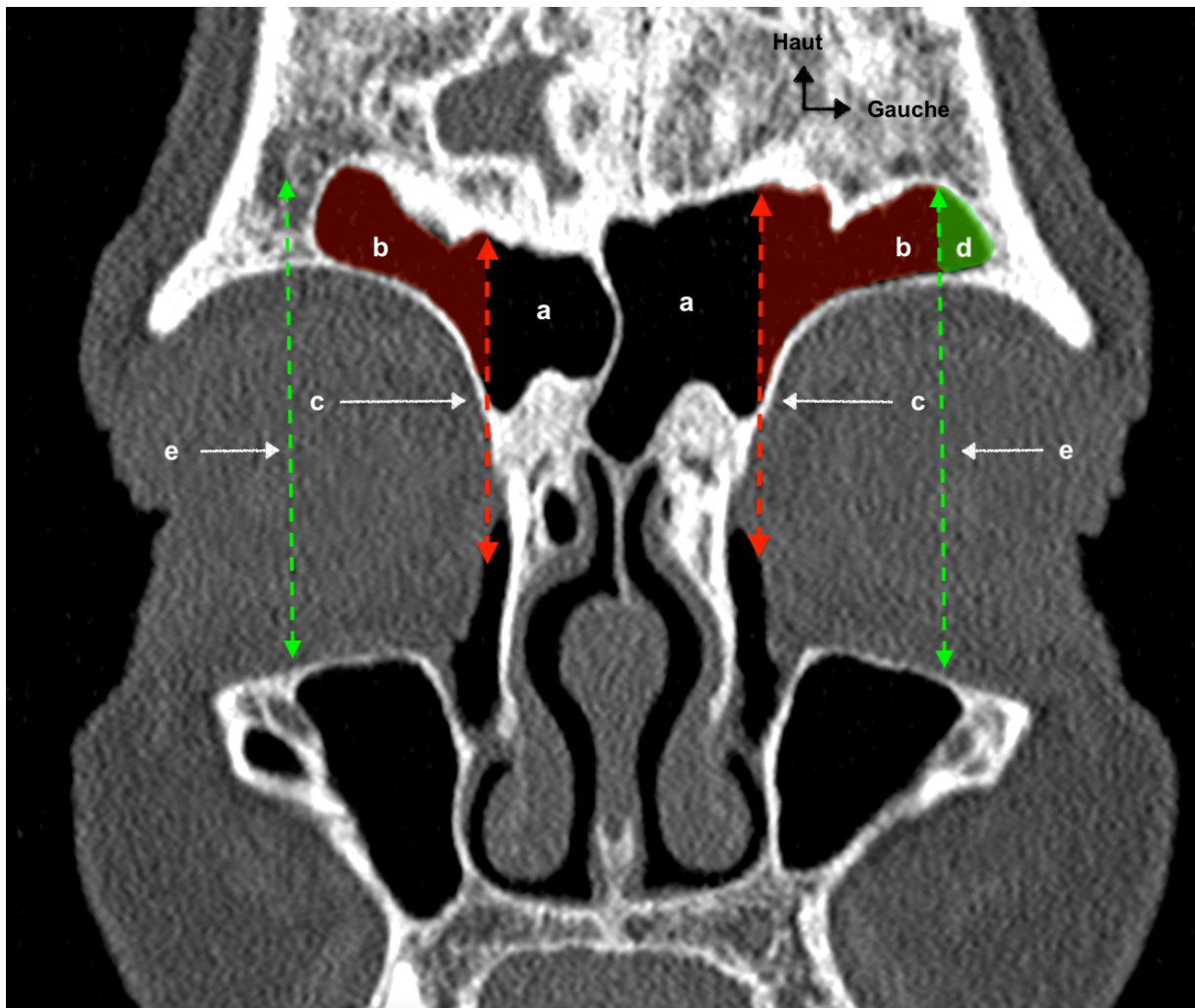


Figure 38 : Coupe tomodensitométrique coronale montrant le plan sagittal passant par la lame papyracée, et la partie latérale du sinus frontal habituellement peu accessible par voie endonasale (double flèche pointillée rouge : plan sagittal passant par la lame papyracée ; double flèche verte : plan sagittal passant par la ligne médio-orbitaire ; a : partie médiale du sinus frontal accessible ; b : récessus supra-orbitaire du sinus frontal (en rouge) ; c : lame papyracée ; d : récessus latérale supra-orbitaire au-delà de la ligne médio-orbitaire ; e : point central de l'orbite).

5.5.3. Contres indications

Les contre-indications à un abord endonasal exclusif sont nombreuses : elles orientent donc vers une voie combinée ou une voie externe seule. L'envahissement massif de la muqueuse du sinus frontal et/ou la présence d'une cellule ethmoïdale supra-orbitaire et/ou une insertion très latérale au niveau du RSO d'un sinus frontal très pneumatisé font risquer une exérèse incomplète. Il en est de même lors d'une suspicion de lésions malignes dont une portion est très latérale. La présence d'un diamètre antéro-

postérieur réduit (inférieur à 1 centimètre), un toit de l'orbite très convexe, une pneumatisation latérale importante et une faible distance inter-orbite contre-indique également la voie endoscopique exclusive devant la réduction de la manœuvrabilité et de l'accessibilité des instruments (76). Les cas de reprise chirurgicale avec obstruction de l'ostium frontal par du tissu fibreux ou osseux avec persistance d'une lésion latérale, les brèches méningées ou méningocèles qui ne se sont pas en dedans de la lame papyracée s'orientent également plutôt vers une voie externe.

Les extensions latérales des tumeurs osseuses comme les ostéomes sont des contre-indications relatives dues au temps de fraisage plus important avec les fraises courbes. Les voies externes sont donc privilégiées pour diminuer les temps d'intervention (80). Il en est de même lors d'ostéome ou de papillome avec un pied d'insertion très latéralisé.

5.5.4. Repères clefs

Les repères clefs sont ceux d'une sinusotomie frontale de Draf de type IIB ou III selon l'étendue de la lésion et sa nature et ceux de la transposition orbitaire ci-après :

- Artère éthmoïdale antérieure ;
- Lame papyracée ;
- Paroi supéro-médiale de l'orbite ;
- Péri-orbite ;
- Ligne médio-orbitaire ;
- Paroi postérieure du sinus frontal ;
- Trochlée.

5.5.5. Technique chirurgicale

Dans la plupart de cas, la chirurgie de SFTOE débute et nécessite un Draf de type IIB ou III. Les étapes sont réalisées comme décrit précédemment, permettant d'obtenir une large cavité unilatérale ou bilatérale. Lors de Draf de type III, elle permet l'introduction de plusieurs instruments simultanément à travers les deux narines, appelé aussi «Technique à deux narines et quatre mains» (81).

L'intervention se poursuit du côté de la lésion, par la dissection et la coagulation de l'AEA. La lame papyracée est ensuite délicatement fracturée dans sa portion supérieure. Les fragments osseux sont retirés à l'aide d'une pince Blakesley angulée, tout en prenant soin de la péri-orbite sous-jacente. Un écarteur malléable est placé et récline doucement latéralement le contenu orbitaire. Cela permet d'exposer et de fraiser le rebord osseux du récessus supra-orbitaire, à l'aide d'une fraise diamantée. La dissection se poursuit au niveau du toit de l'orbite, qui peut être réséqué vers l'arrière jusqu'en regard du plan coronal passant par la paroi postérieure du sinus frontal.

Au niveau antéro-supérieur, la péri-orbite est progressivement séparée de l'angle supéro-médial osseux de l'orbite, permettant son fraisage et une exposition particulièrement favorable vers les parties les plus latérales du sinus frontal. Lors de cette manœuvre, une attention particulière doit être portée sur le respect de la trochlée et de la péri-orbite supéro-médiale. En cas d'atteinte de la péri-orbite, l'aspiration doit être évitée pour limiter l'aspiration de la graisse orbitaire et/ou l'atteinte des muscles orbitaires qui pourrait être responsable de diplopie et/ou d'enophtalmie. Cependant les complications sont très faibles même lors d'atteinte de la péri-orbite (82). Pour terminer, l'écarteur malléable est enlevé de la fosse nasale, et l'orbite récupère sa position naturelle.

Les fraises utilisées sont des fraises angulées (haute vitesse) 15°, 40° ou 70° et des lames de microdébrideur droites, 40° ou 60°. Les endoscopes sont souvent également angulés à 30°, 45° voire 70°. L'amélioration de l'ergonomie des instruments avec double courbure, la réalisation préalable d'un Draf de type IIB ou III, le passage par la fosse nasale controlatérale, et la transposition orbitaire sont autant de possibilités dans l'arsenal thérapeutique chirurgical qui peuvent être associées selon la nature, l'extension de la lésion et l'anatomie locale du sinus. Cela permet d'obtenir un angle d'attaque optimal dans la prise en charge de ces lésions.

De la même façon, des abords plus conservateurs que le Draf de type III sont décrits comme des alternatives crédibles. Ils permettent un accès à la pathologie latérale d'un sinus frontal en préservant la voie de drainage controlatérale.

5.6. Intervention de Lothrop et ses variantes (Figure 39)

Lothrop a décrit pour la première fois en 1914 un drainage du sinus frontal par voie externe. Il consistait en une ethmoïdectomie antérieure bilatérale, une résection du plancher des sinus frontaux, une large résection des os lacrymaux et les lames papyracées par voie externe.

5.6.1. Intervention de Lothrop modifiée, par voie endoscopique

L'intervention de Lothrop est reprise et adaptée par voie endoscopique, tout d'abord par Close et al en 1994 puis par Gross en 1995 qui la renomme Intervention modifiée de Lothrop par voie endoscopique (Endoscopic Modified Lothrop Procedure = EMLP). Elle correspond en tout point à la sinusotomie frontale de Draf de type III mais reste également très utilisée chez les chirurgiens rhinologistes. Ses indications et contre-indications sont également similaires à la chirurgie de Draf de type III. Cependant, l'EMLP présente quelques variantes qui ont été décrites récemment et qui méritent quelques précisions.

5.6.2. Intervention subtotale de Lothrop endoscopique modifiée (ou Modified Sub-total Lothrop Procedure = MSLP) (83,84)

Devant l'utilisation de plus en plus fréquente des voies d'abord endoscopiques du sinus frontal, d'autres variantes ont émergées. La MSLP correspond à une sinusotomie de Draf de type IIB unilatéral avec septectomie nasale et inter-frontale.

Ses indications sont des lésions unilatérales du sinus frontal (papillome inversé, mucocèle, ostéome) ou de la base du crâne antérieure dont l'exposition d'un Draf de type IIB est insuffisante mais dont la dissection du récessus frontal controlatéral n'est pas nécessaire (réalisée dans un Draf de type III). Elle est donc un compromis entre un Draf de type IIB et un Draf de type III.

Sur le plan technique, la septectomie nasale antéro-supérieure permet d'augmenter l'accès et la manœuvrabilité des instruments. Elle permet une meilleure exposition de

la lésion à partir de la fosse nasale controlatérale. La réalisation de la septectomie inter-frontale permet de contrôler le sinus frontal controlatéral.

5.6.3. Hémi-Lothrop endoscopique modifié (ou Modified Hemi-Lothrop Procedure = MHLP) (85) (86)

La MHLP correspond aussi à une sinusotomie selon Draf de type IIB, associée à une septectomie nasale antéro-supérieure (voir partie 5.3.4). Elle permet l'utilisation des deux fosses nasales et éventuellement d'opérer à quatre mains. Son principal avantage est d'améliorer l'angle d'attaque vers la partie latérale du sinus frontal pathologique. Elle se différencie uniquement de la MSLP par l'absence de fraisage du septum inter-frontal.

Ses indications sont les lésions unilatérales du sinus frontal (papillome inversé) ou de la base du crâne antérieure n'approchant pas la ligne médiane dont l'exposition d'un Draf de type IIB est insuffisante mais dont la dissection du récessus frontal controlatéral n'est pas nécessaire (réalisée dans un Draf de type III). Elle est donc un compromis entre un Draf IIB dont l'exposition est améliorée, sans contrôle sur le sinus frontal controlatéral.

Sur le plan technique, elle est très proche de la MSLP.

5.6.4. Mini-Lothrop endoscopique modifié (ou Mini Modified Lothrop Procedure : MMLP) (87) (88)

Le MMLP correspond simplement à une sinusotomie frontale de Draf de type IIB, associée à une septectomie inter-frontale. Le septum nasal est laissé intact et aucune manipulation n'est réalisée dans la fosse nasale controlatérale.

Ses indications sont les lésions unilatérales du sinus frontal (papillome inversé) ou de la base du crâne antérieure n'approchant pas la ligne médiane dont l'exposition d'un Draf de type IIB est insuffisante mais dont la dissection du récessus frontal controlatéral n'est pas nécessaire (réalisée dans un Draf III). Leur extension latérale ne doit pas être trop importante, sous peine de réaliser une MHLP.

Sur le plan technique, il faudra se rapporter à la partie 5.3.3.

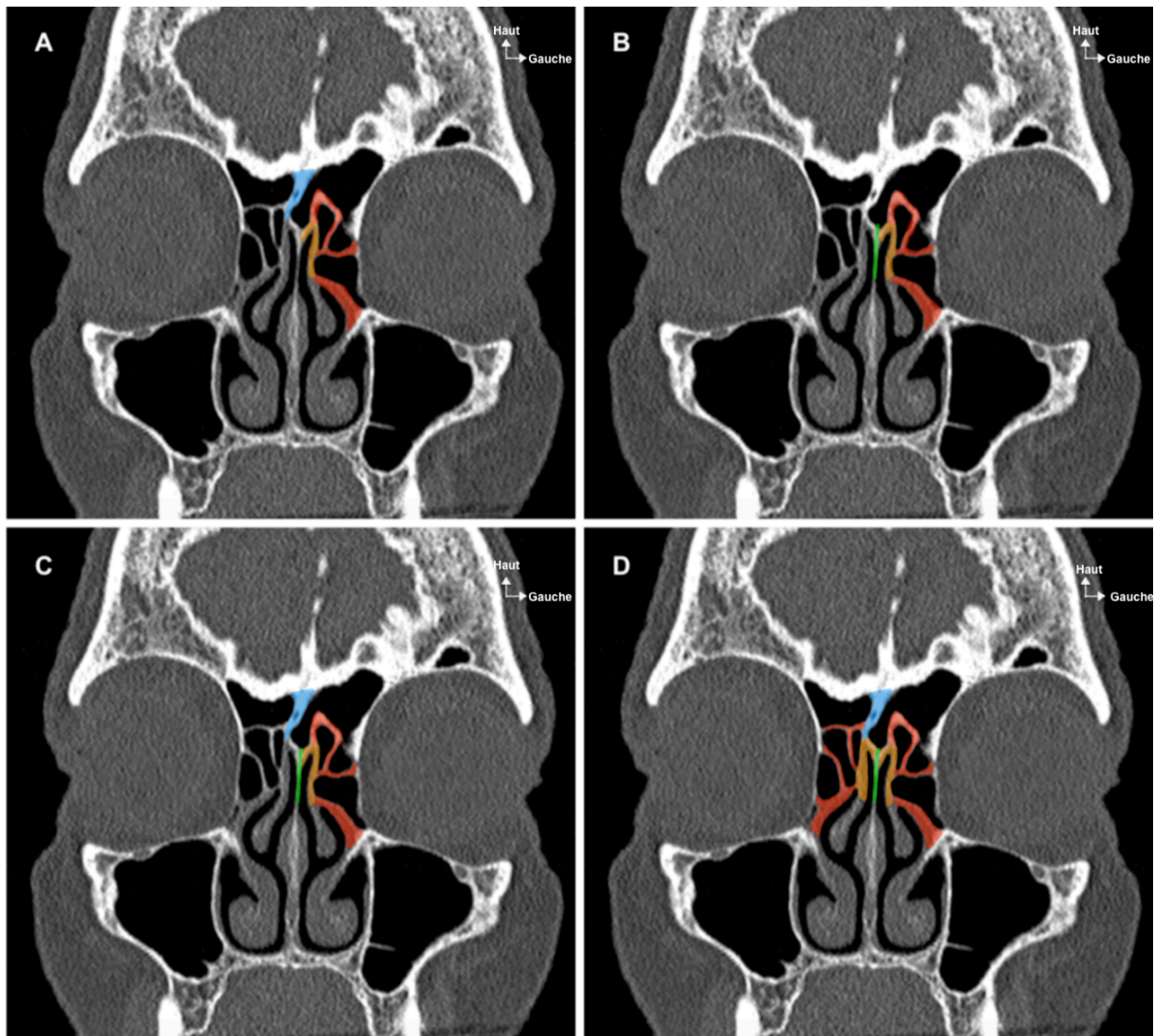


Figure 39 : Coupes coronales tomodensitométriques schématisant les résections effectuées lors des interventions de Lothrop (A : Mini-Lothrop endoscopique modifié ; B : Héli-Lothrop endoscopique modifié ; C : Intervention subtotale de Lothrop modifiée ; D : Intervention modifiée de Lothrop par voie endoscopique = Draf de type III).

5.7. Sinusotomie frontale de reprise ou « revision endoscopic frontal sinus surgery » (REFSS)

5.7.1. Généralités

La sinusotomie frontale de reprise est définie par une nouvelle chirurgie endonasale chez un patient ayant déjà bénéficié d'une chirurgie dans la région du sinus frontal. Elle fait partie des chirurgies endonasales les plus compliquées, car en plus d'être difficile par son anatomie complexe, variée et étroite ; la REFSS ne permet pas de se fier aux repères essentiels qui ont été réséqués ou déplacés lors de la première intervention. Elle impose une certaine expérience et une connaissance précise de l'anatomie.

5.7.2. Bilan préopératoire

L'analyse attentive de la TDM réalisée avant et après la première chirurgie est essentielle dans la compréhension de son échec. Le compte rendu opératoire et les endoscopies lors du suivi peuvent également apporter des informations. Les coupes coronales permettent de rechercher un reliquat de cellule d'AN ou de la portion supérieure du PU, et l'état du récessus frontal. Les coupes axiales et sagittales déterminent la dimension antéro-postérieure de l'ostium frontal et la présence de cellules FS et ESO. Enfin la pneumatisation globale des sinus frontaux et la présence de néo-ostéogénèse obstruant le récessus frontal doivent être recherchées et quantifiées.

L'utilisation de la sinuso-navigation dans les reprises est une aide précieuse dans ce contexte, de même que l'utilisation d'instruments angulés (endoscopes, curettes, pinces coupantes courbes). Cependant, il ne permet pas de se passer d'une connaissance parfaite de l'anatomie locale.

5.7.3. Indications

Les indications sont donc multiples et souvent dues à l'absence d'amélioration des symptômes après une première chirurgie, voire quelquefois à leur aggravation. Des questionnaires peuvent aider à l'évaluation de ces symptômes (**Annexe 17**). La prise en charge est très diverse selon le cas, l'anatomie initiale, la pathologie sous-jacente et l'étiologie de la reprise.

La persistance des symptômes provient soit d'une chirurgie initiale incomplète, soit de la persistance de l'inflammation chronique sous-jacente. Les étiologies les plus fréquentes d'obstruction du récessus frontal après chirurgie sont la médialisation du PU et le reliquat de la cellule d'AN ou de la paroi supérieure de la BE (89) .

La récurrence ou la persistance des symptômes peuvent être également dues à la persistance de la pathologie sous-jacente (polypose nasosinusienne, sinusite frontale à répétition, rhinosinusite allergique). La muqueuse est épaissie et hypertrophique, obstruant le récessus frontal. Le traitement par une nouvelle chirurgie endonasale ne semble pas toujours être la réponse appropriée dans ces cas-là. Un traitement médicamenteux local et général de la pathologie sous-jacente est primordial.

La persistance des symptômes voire leur majoration peuvent également être d'origine iatrogénique. Ils sont très souvent la conséquence d'une ablation ou de manipulations traumatiques circonférentielles de la muqueuse du récessus frontal, à l'origine d'une fibrose tissulaire et d'une néo-ostéogénèse obstruant le récessus. La chirurgie de reprise est l'une des plus compliquées lors de bloc osseux, un fraisage étendu étant indispensable pour rétablir la perméabilité, mais dont les chances de resténose sont plus importantes. La formation de mucocèle frontale est l'autre manifestation iatrogénique. Elle peut survenir plusieurs années après la première chirurgie. Elle est due à l'affinement et/ou la déhiscence des parois du sinus frontal. L'apparition de mucocèle justifie un suivi prolongé chez ces patients (90) .

5.7.4. Repères chirurgicaux

Les repères chirurgicaux habituels sont considérablement modifiés lors d'une chirurgie de reprise. Le cornet moyen est un repère peu fiable. Ils sont donc :

- Reliquat du processus unciforme si identifié ;
- Reliquat de la bulle si identifié ou cellule supra-bullaire ;
- Toit ethmoïdal ;
- Ethmoïde postérieur ;
- Sphénoïde ;
- Lames papyracées ;

- Artère ethmoïdale antérieure.

5.7.5. Points essentiels lors d'une reprise de la technique chirurgicale

Les différentes étiologies anatomiques de révision endoscopique sont les suivantes (91) : reliquat du PU ou de la paroi supérieure de la BE, cellule d'AN ou autres cellules ethmoïdo-frontales persistantes, néo-ostéogénèse et fibrose iatrogénique et/ou formation de mucoécèles/polypes.

Devant le risque accru de brèche, l'identification des deux lames papyracées et de la base du crâne est essentielle. En cas de difficulté pour l'exposition du toit ethmoïdal, la réalisation d'une ethmoïdectomie postérieure et d'une sphénoïdotomie peut permettre une exposition plus aisée du toit en arrière, d'autant plus si aucune chirurgie n'a eu lieu dans cette région. On peut donc suivre progressivement le toit ethmoïdal, qui est en continuité avec la paroi postérieure du sinus frontal, pour identifier l'ostium du sinus frontal. La modification de l'orientation du toit qui s'oblique progressivement est un moyen intéressant de repérer le sinus frontal lors d'une reprise. A noter qu'à mesure que la dissection de la base du crâne se poursuit alors de l'arrière vers l'avant, l'artère ethmoïdale antérieure est disséquée. Il faudra alors se méfier car celle-ci peut être déhiscente. Elle chemine en avant et médialement. Un repère peut être au niveau de l'insertion supérieure de la bulle ou de la cellule supra-bullaire. Dans cette région, il faut redoubler de vigilance lors d'une reprise pour rester bien proche de la paroi médiale de l'orbite, à distance de la lame latérale de l'ethmoïde qui est très fine et très facilement sujette aux brèches.

Le récessus frontal n'est pas forcément facilement identifiable par la suite, et ce malgré l'utilisation d'endoscopes très angulés à 45° voire 70°, qui peuvent quelquefois être d'une aide précieuse. Un palpateur mousse fin est ensuite utilisé pour repérer délicatement l'ostium frontal, et le différencier de l'ouverture de cellules ethmoïdales supra-orbitaires éventuelles. Toutes les coquilles et lamelles osseuses doivent donc être retirées délicatement. Le récessus frontal est ensuite élargi.

Généralement, le choix de l'intervention de reprise consiste en un fraisage plus important que celui réalisé précédemment (par exemple réalisation pendant la reprise

d'un Draf de type III après un Draf de type IIB). Il est déterminé par la pathologie sous-jacente, l'anatomie locale actuelle du patient, la chirurgie précédente réalisée et le bilan préopératoire. Il permet depuis une vingtaine d'année de se passer la plupart du temps de reprise par voie externe et d'oblitération sinusienne.

5.8. Précision sur la technique dite « uncapping the egg »

Décrite par Stammberger, le concept de « Uncapping the egg » a été présenté pour la première fois en 1995 (47) . Traduit en français littéralement par « désoperculer l'œuf », la technique est basée sur le rétablissement du drainage du sinus frontal par sa voie de drainage naturelle. Il s'applique donc à une majorité de patients, dont la sinusite frontale (aigüe ou chronique) provient d'un blocage au niveau du récessus frontal.

Stammberger crée un moyen mnémotechnique ou plutôt une métaphore, permettant de comprendre le principe de rétablissement atraumatique du drainage du sinus frontal. Il compare ainsi le récessus et l'infundibulum frontal à un coquetier dans lequel un œuf serait ouvert au niveau de sa portion supérieure, puis serait retourné tête bêche. La portion supérieure correspond à la fine coque osseuse souvent laissée en place dans le récessus frontal. Le coquetier correspond lui à l'infundibulum frontal et au récessus. La partie centrale étroite du coquetier est l'ostium du sinus frontal. Il insiste donc sur la visualisation et la localisation exacte de l'obstruction du récessus frontal lors de la TDM préopératoire. En peropératoire, l'utilisation d'endoscopes à différents angles permet une exposition adéquate du récessus frontal et des « coquilles d'œuf » à retirer.

La technique chirurgicale est celle réalisée lors d'un Draf de type IIA. Elle est la moins traumatique en effondrant et retirant toutes les fines lamelles osseuses obstruant le récessus frontal par l'utilisation d'instruments peu traumatiques (curettes de Kuhn, pince coupante ou non courbée à sinus frontal). Elle permet d'élargir et de rétablir la perméabilité du sinus frontal et de son ostium, en lésant au minimum la muqueuse adjacente et en laissant le cornet moyen intact (**Figures 40 et 41**).

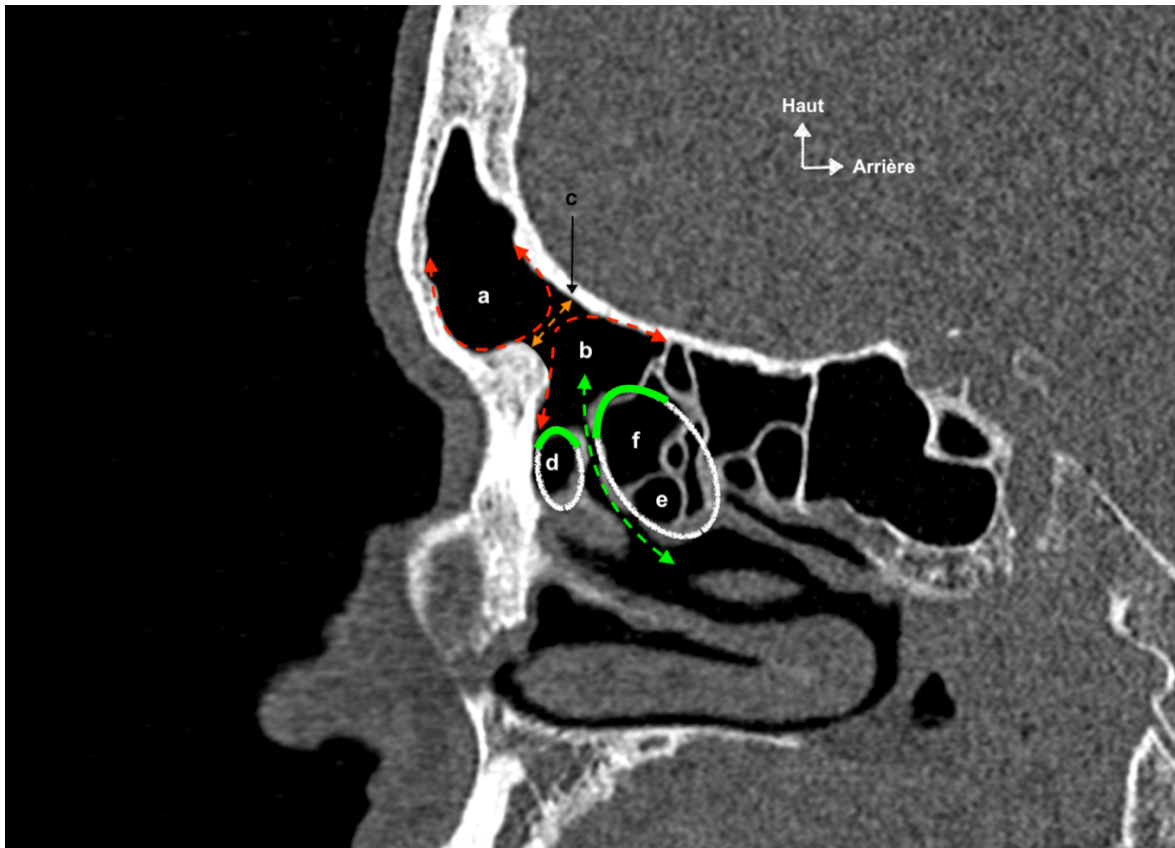


Figure 40 : Schéma simplifié de la technique « Uncapping the egg » sur une coupe tomodensitométrique sagittale mettant en évidence la forme de sablier ou de coquetier (double flèches en pointillées rouges) de la voie de drainage du sinus frontal et les fines coques osseuses supérieures (en vert) à retirer pour élargir le récessus frontal (double flèche pointillée verte) : (a : infundibulum frontal ; b : récessus frontal ; c : ostium frontal (en orange) ; d : agger nasi ; e : bulle ethmoïdale ; f : cellule supra-bullaire).

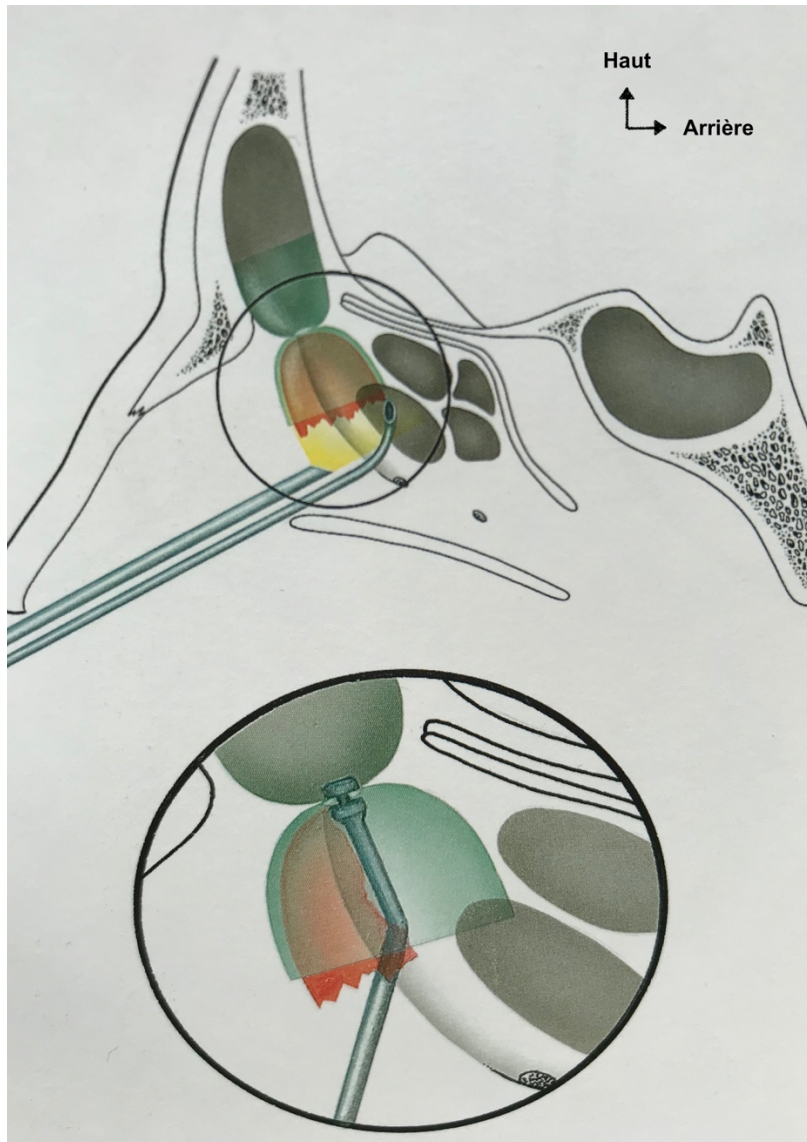


Figure 41 : Illustration de la technique « Uncapping the egg » selon une vue sagittale, mettant en évidence la forme de sablier de la voie de drainage du sinus frontal et les fines coques osseuses supérieures de l'œuf retirées à l'aide d'une curette de Kuhn ou d'une pince champignon, pour élargir le récessus frontal, d'après Stammberger.

L'ensemble des indications et des repères pertinents des chirurgies endoscopiques de l'ethmoïde antérieur et du sinus frontal sont présentées dans le **Tableau 4**.

	Indications potentielles	Repères chirurgicaux
Méatotomie moyenne (MM)	<ul style="list-style-type: none"> - Sinusites maxillaires (SM) aiguës bloquées - SM chroniques fongiques - SM d'origine dentaire - Lésions bénignes - Abord de l'artère sphéno-palatine (ASP) - Syndrome du sinus silencieux 	Processus unciforme (PU) Processus frontal du maxillaire (PFM) Agger nassi Paroi antérieure de la bulle ethmoïdale (BE) Sinus maxillaire (SM) et son toit Cornet inférieur Canal lacrymo-nasal Paroi postérieure du SM
Ethmoïdectomie antérieure (EA)	<ul style="list-style-type: none"> - Accès au sinus frontal - Rhino-sinusites (RS) ethmoïdales chroniques - Lésions bénignes (polype de Kilian, papillome inversé, mucocèle) 	<u>Comme une MM et :</u> Récessus rétro-bulbaire Cellules éthmoïdales antérieures Lame basale du cornet moyen (LBCM) Toit ethmoïdal et toit du SM Artère ethmoïdale antérieure (AEA) Lame papyracée (LP)
Draf de type I	<ul style="list-style-type: none"> - Sinusite frontale (SF) aiguë (après échec de l'EA ou compliquée) - SF chronique <i>(reprise après échec de l'EA)</i> 	<u>Comme une EA et :</u> Bec nasofrontal Récessus frontal
Draf de type IIA	<ul style="list-style-type: none"> - SF aiguë compliquée - Mucocèle (pyocèle) médiale frontale - Tumeur bénigne du sinus frontal 	<u>Comme un Draf de type I et :</u> Lame basale du cornet moyen
Draf de type IIB	<ul style="list-style-type: none"> → Si échec des sinusotomies de Draf de type I ou IIA, conditions locales défavorables, pathologies sous-jacentes 	<u>Comme un Draf de type IIA et :</u> Septum nasal
Draf de type III	<ul style="list-style-type: none"> - SF chronique sur terrain (mucoviscidose, dyskinésie ciliaire primitive, sd de Widal) - Lésions bénignes/malignes avec extension latérale 	<u>Comme un Draf de type IIB et :</u> Sillon cribroethmoïdal (SCE) Branche nasale de l'AEA (BNAEA)
Sinusotomie frontale transseptale (SFTS)	<ul style="list-style-type: none"> - Récessus frontal non visualisé - Cicatrisation fibreuse ou osseuse - Latéralisation du cornet moyen (CM) - Lésions bénignes/malignes, mucocèles - Post-traumatiques 	Sinus frontal et récessus frontal LP et PFM SCE et BNAEA CM Portion antéro-supérieure du septum nasal Plancher du sinus frontal
Sinusotomie frontale avec transposition orbitaire endoscopique (SFTOE)	<ul style="list-style-type: none"> - Envahissement muqueux massif ou présence de cellules ethmoïdales supra-orbitaires (ESO) - Insertion latérale au niveau du récessus supra-orbitaire (RSO) - lésions malignes ou osseuses latérales - distance antéro-postérieure < 1 cm / toit de l'orbite convexe / faible distance inter-orbite / pneumatisation latérale importante 	<u>Comme un Draf de type III et :</u> Paroi supéro-médiale de l'orbite Péri-orbite Paroi supérieure du sinus frontal Trochlée
Sinusotomie frontale de reprise (REFSS)	<ul style="list-style-type: none"> - Chirurgie initiale incomplète - Persistance de la pathologie sous-jacente - Fibrose ou néo-ostéogénèse iatrogénique 	Reliquat du PU si présent Reliquat de la BE si présent Toit de l'ethmoïde Ethmoïde postérieur et sphénoïde LP AEA

Tableau 4 : Tableau résumant les principales indications potentielles et les repères chirurgicaux dans les chirurgies endoscopiques de l'ethmoïde antérieure et du sinus frontal.

5.9. Les lambeaux muqueux dans la chirurgie du sinus frontal endoscopique

5.9.1. Principes généraux des lambeaux en chirurgie endonasale

Depuis le développement de la chirurgie endonasale ces dernières décennies, il a été mis en évidence des complications dues aux manipulations dans le récessus frontal, dont la sténose et la récurrence de l'obstruction du récessus frontal. Comme nous l'avons vu précédemment, un des facteurs majeurs de cette sténose est la présence d'os à nu et le fraisage dans ce récessus. Les lambeaux muqueux pédiculés par voie endonasale ont alors émergés depuis quelques années. Les premiers auteurs commencèrent à proposer une reconstruction de gros défauts à l'aide de lambeaux pédiculés de la cavité nasale dès le milieu des années 2000 (79).

Ces lambeaux ont pour caractéristique commune d'être pédiculés sur une ou plusieurs artères de la fosse nasale. Le prélèvement s'effectue dans le plan sous-périoste et sous-périchondral, plan mieux discernable, avasculaire et plus simple.

Contrairement à la chirurgie de la base du crâne où les reconstructions endonasaes sont étendues et nécessitent une fermeture multicouche, les principes de reconstruction dans la chirurgie du sinus frontal sont plus simples. En effet, une simple couverture externe maintenue par de la colle biologique suffit. Elle peut éventuellement être renforcée par un pont en Silastic® 1 millimètres ou un matériau résorbable laissé en place pendant la cicatrisation.

Les indications essentielles des lambeaux de couverture après un Draf de type IIB ou de type III sont les zones d'os à nu et les zones de fraisage étendu à risque de sténose secondaire et de cicatrisation fibreuse voire même de néo-ostéogénèse à l'origine d'un résultat fonctionnel médiocre jusqu'à l'échec avec une néo-fermeture de l'ostium frontal.

5.9.2. Le lambeau nasoseptal latéral

Le lambeau nasoseptal latéral est prélevé à l'aide de deux incisions en U inversé sous l'auvent nasal puis vers le septum. Les deux incisions septales sont rejointes ensuite

avant de lever le lambeau. Ce lambeau recouvrira la partie antérieure de la sinusotomie (**Figure 42**).

Il est prélevé juste en avant du lambeau septoturbinale, qui sera détaillé dans la partie suivante. Les deux lambeaux sont prélevés de manière homolatérale à la chirurgie de sinusotomie frontale et sont vascularisés par des branches médiales et latérales de l'AEA. Ils sont complémentaires lors de chirurgie frontale unilatérale de type Draf de type IIB, réalisant un double lambeau de couverture osseuse (92) .

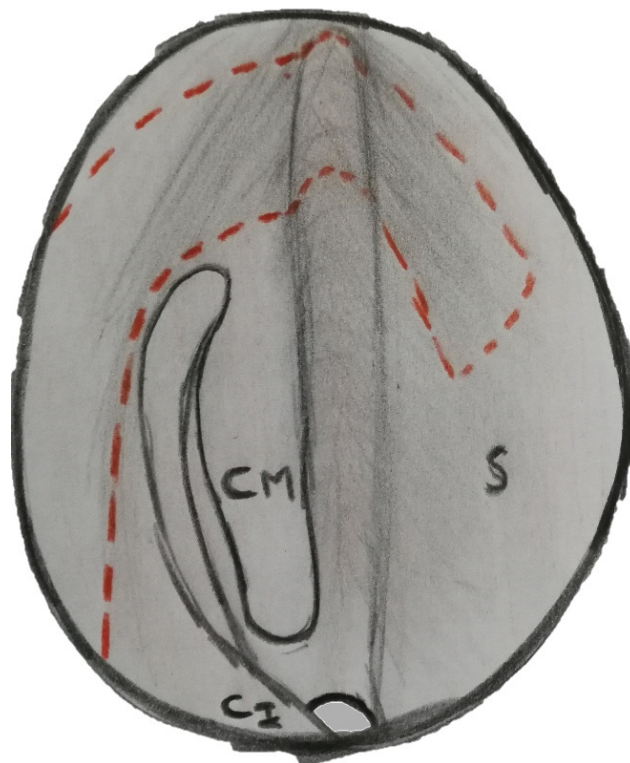


Figure 42 : Schéma de prélevement de lambeau nasoseptal à pédicule latéral, vue endoscopique de la fosse nasale droite. CI : cornet inférieur, CM : cornet moyen, S : septum, traits rouges : incision du lambeau en U inversé, d'après De La Losa.

5.9.3. Le lambeau septoturbinale

Son prélèvement débute par une incision en U inversé, partant de la tête du cornet moyen vers l'avant nasal et redescendant sur le septum. Les incisions sont prolongées en arrière horizontalement pour lever le lambeau d'avant en arrière jusqu'au SCE et aux BNAEA. Ce lambeau recouvrira la partie postérieure de la

sinusotomie (**figure 43**). Fiorini et al ont rapporté un taux de succès de 93,5 % dans la couverture osseuse postérieure après Draf IIB sur 48 patients lors de son utilisation seul (93) . Khoueir et al retrouvent un taux de succès similaire de 93,6 % dans l'utilisation du double lambeau après un Draf de type IIB et III (94) .

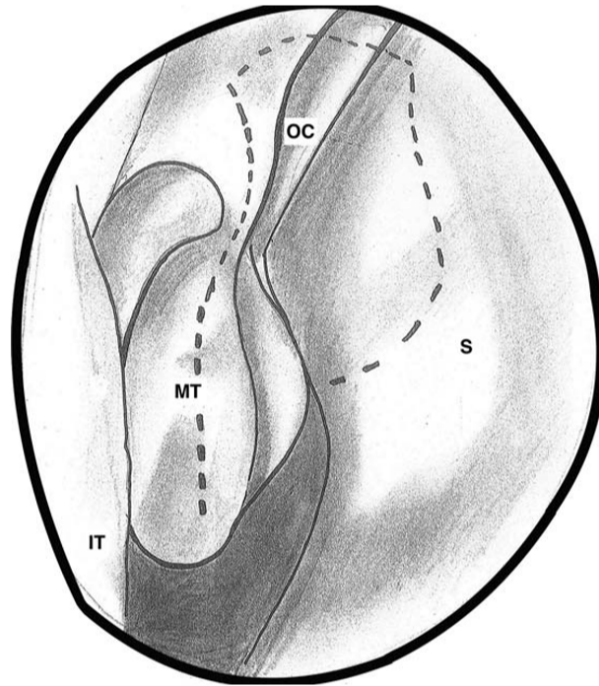


Figure 43 : Schéma de prélevement de lambeau septoturbinale, vue endoscopique de la fosse nasale droite. IT : cornet inférieur, MT : cornet moyen, OC : fente olfactive, S : septum, traits : incision du lambeau en U inversé, d'après Fiorini.

5.9.4. Le lambeau supéro-latéral à pédicule antérieur (Figure 44)

Le lambeau supéro-latéral à pédicule antérieur est pédiculisé sur l'artère de la tête du cornet inférieur, branche de l'artère nasale latérale antérieure (95) . Il permet une couverture antérieure de l'os mis à nu lors des sinusotomies frontales unilatérales ou bilatérales.

Après réalisation d'une méatotomie moyenne et ethmoïdectomie homolatérale, l'incision est débutée au niveau de l'AN et est dirigée en bas et en arrière vers le dos du cornet inférieur. Une seconde incision est réalisée 15 millimètres en avant de la première et la suit parallèlement vers le dos du cornet inférieur où elles sont rejointes. Le lambeau est levé et laissé sous l'auvent nasal durant la sinusotomie frontale avant

d'être mis en place. Une attention particulière devra être portée lors de la levée du lambeau au niveau du sac lacrymal, afin de ne pas léser la paroi de l'os lacrymal et les voies lacrymales.

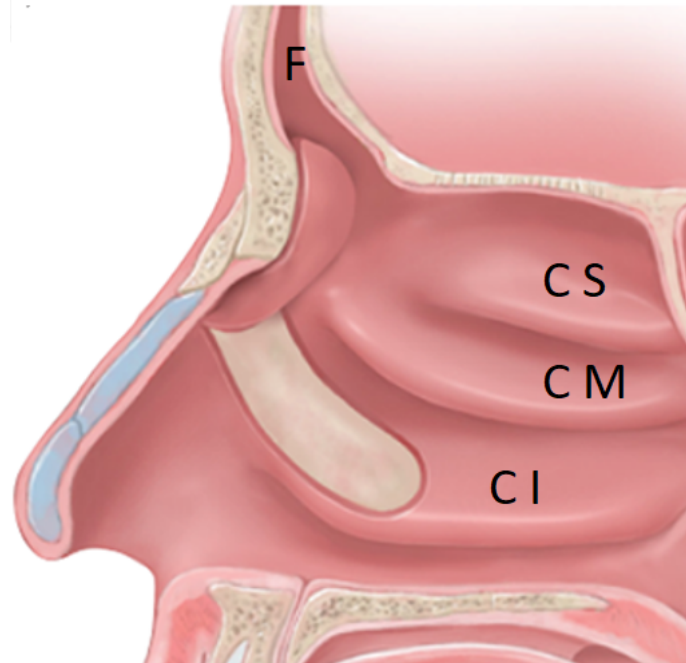


Figure 44 : Lambeau supéro-latéral à pédicule antérieur, vue sagittale de la fosse nasale droite, mur latéral. CI : cornet inférieur, CM : cornet moyen, CS : cornet supérieur, F : sinus frontal, d'après Omura.

Omura et al présentent une série de 19 patients opérés d'une sinusotomie du sinus frontal de Draf de type IIA ou IIB et Draf de type III, sans complication peropératoire (brèche orbitaire, plaie de la voie lacrymale) ou postopératoire (sténose de la sinusotomie) (95).

5.9.5. Le lambeau axillaire

Lambeau décrit initialement par Wormald en 2002, permettant un accès plus dégagé vers l'infundibulum frontal (72) . C'est un lambeau rectangulaire à charnière postérieure (**Figure 45**). Après infiltration, le lambeau est disséqué après réalisation des incisions à la pince monopolaire Colorado®. L'incision supérieure est réalisée environ 8 à 10 millimètres au-dessus de l'axilla (insertion supérieure du cornet moyen sur la paroi latérale nasale), jusqu'à 6 millimètres en arrière. L'incision inférieure est au niveau de l'axilla, et se poursuit en arrière, 2 à 3 millimètres sur la face médiale du cornet moyen. Les deux incisions sont rejointes par une incision verticale. Le lambeau

est progressivement disséqué, puis repoussé en arrière, exposant la face antérieure de l'AN. Après réalisation de la sinusotomie frontale, le lambeau est replaqué sur l'os à nu de la face latérale des lames des cornets.

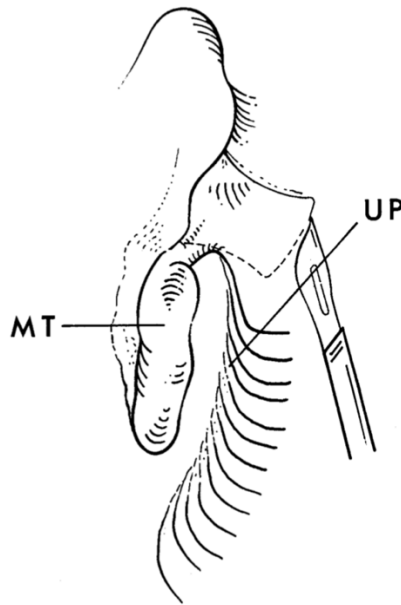


Figure 45 : Schéma de l'incision du lambeau axillaire dans une fosse nasale gauche (MT : cornet moyen ; UP : processus unciforme), d'après Wormald.

5.9.6. Les greffes muqueuses

L'utilisation de greffe muqueuse en l'absence de lambeaux muqueux pédiculés est une alternative chirurgicale.

Lors d'une sinusotomie frontale de Draf de type III, la muqueuse septale est prélevée au niveau de la future septectomie nasale supérieure. Après infiltration et incision au bistouri de Beaver® ou à la pointe monopolaire Colorado®, le greffon est levé progressivement dans le plan sous-périosté et sous-périchondral, puis placé dans une solution saline. Si la muqueuse est inutilisable (antériorité de Draf III, ou lésion maligne envahissant le septum), la muqueuse du tiers postérieur du cornet inférieur ou du plancher des fosses nasales peut également être utilisée.

Une fois la chirurgie de Draf de type III terminée, les greffons muqueux sont disposés de façon à ce que le drainage mucociliaire s'effectue vers le bas, au niveau des zones

osseuses laissées à nu, notamment le BNF fraisé et les PFM. De la colle biologique ou de l'Evicel® (Johnson & Johnson, Somerville, USA) peuvent être appliqués avant la mise en place d'un Silastic fin. (voir partie 11).

Conger et al rapportent dans leur étude chez 27 patients ayant bénéficié d'une chirurgie de Draf de type III avec greffons muqueux, 100 % de maintien de la perméabilité du sinus frontal et l'absence de sténose à 3 mois (96) . Seulement 3 patients présentaient une nécrose partielle des greffons. Ce suivi à 3 mois paraît cependant très court pour l'interprétation de ces résultats.

6. Voies d'abord externes

6.1. Généralités

Avant le développement et la popularisation des techniques endoscopiques lors des deux dernières décennies, les techniques ouvertes étaient principalement utilisées dans le traitement des pathologies des sinus frontaux. Le lambeau frontal ostéoplastique était l'abord privilégié devant la maladie chronique réfractaire des sinus frontaux (mucopyocèles ou les tumeurs des sinus frontaux). Il était également utilisé au sein d'autres voies d'abord externes des sinus (Intervention de Lynch, Voie de Caldwell-Luc) pour la prise en charge des tumeurs malignes ou des traumatismes cranio-faciaux.

Cependant, il existe encore des circonstances qui nécessitent un abord externe, comme le lambeau ostéoplastique avec volet osseux ou la trépanation du sinus frontal. Les indications sont notamment : les sinusites frontales aiguës compliquées avec atteinte orbitale et/ou intracrânienne, les pathologies du sinus frontal latéral (papillome inversé, mucocèle, ostéome, méningocèle) et la plupart des tumeurs malignes du sinus frontal. Il permet essentiellement une exposition bien plus importante, en limitant la morbidité associée. Ils seront vus en détails dans les parties suivantes.

Le choix de la voie d'abord dépend donc de l'expérience et de la dextérité du chirurgien, de la disponibilité du matériel (instrumentation, sinuso-navigation) et de la pathologie sinusienne sous-jacente.

6.2. Histoire

Les premiers abords externes des sinus sont attribués à Riedel en 1898, dont l'intervention permettait la réalisation d'une ethmoïdectomie et d'une turbinectomie moyenne associées à une résection de la paroi antérieure et du plancher du sinus frontal. Killian en 1904, a modifié l'intervention de Riedel en laissant un rebord osseux d'un centimètre au niveau supra-orbitaire, limitant les déformations esthétiques secondaires. Quelques années plus tard, Lothrop réalisait une résection du cornet moyen, de l'ethmoïde antérieur, du septum nasal supérieur et du septum inter-frontal

créant un large drainage des cavités frontales vers les cavités nasales. En 1920, Lynch associait la réalisation d'une résection du plancher du sinus avec une ethmoïdectomie et une turbinectomie moyenne avec mise en place d'un stent. L'intervention de Lynch était l'intervention de choix, malgré les resténoses et les mucopyocèles secondaires.

6.3. Lambeau frontal ostéoplastique avec ou sans oblitération

6.3.1. Objectifs

Le lambeau frontal ostéoplastique (LFO) est décrit pour la première fois au XIXème siècle. Son nom provient de l'ouverture de la paroi antérieure du sinus frontal créant un lambeau osseux à charnière inférieure, fracturé juste au-dessus du toit de l'orbite. Le périoste du volet osseux et du rebord orbitaire est laissé intact autant que possible. Il permet d'une part de parfaire la congruence lors de la fermeture et de la remise en place du volet osseux, et d'autre part une meilleure vascularisation (par le périoste).

La réalisation du LFO est la solution ultime dans la chirurgie du sinus frontal. Il permet une exposition large et un accès certain au contenu sinusien, ainsi que l'exérèse sous contrôle visuel de toute la pathologie sous-jacente (sinusite chronique, tumeurs bénignes comme le papillome inversé ou l'ostéome) lorsqu'elle ne peut être réalisée par une voie moins invasive. Elle est souvent pratiquée dans le cadre de tumeurs malignes étendues ou de traumatismes cranio-faciaux.

Cet abord, bien que de moins en moins réalisé, fait partie intégrante de l'arsenal thérapeutique du chirurgien ORL et doit encore être maîtrisé.

6.3.2. Indications

Depuis l'émergence de la chirurgie endonasale et le développement des voies d'abord combinées du sinus frontal, ses indications se sont considérablement réduites. Les plus pertinentes sont la persistance ou la récurrence de sinusites frontales chroniques après échec de la chirurgie endonasale seule ou par voie combinée, d'autant plus si ce n'est pas la première reprise. Le LFO est également indispensable en cas de complications infectieuses après mise en place de matériels hétérologues lors de

reconstruction frontale après traumatisme. D'autres indications sont les mucocèles ou mucopyocèles frontales latérales dont le traitement par voie combinée ou endonasale seule ne semble pas être possible ou est un échec. Les mucocèles frontales multiples et diffuses en font également parties.

Les tumeurs bénignes (ostéomes, papillomes inversés) volumineuses ou étendues (extension/insertion latérale ou postérieure) dont l'exérèse par voie combinée est un échec ou serait source d'un temps opératoire trop important font également partie des indications. Enfin, les traumatismes cranio-faciaux avec fracture de la paroi antérieure et/ou postérieure du sinus frontal (compliquée de brèche méningée ou d'envahissement du récessus frontal) et reconstruction de la région frontale sont une dernière indication.

6.3.3. Repères chirurgicaux pertinents

Les repères chirurgicaux clefs sont :

- Ligne antérieure du cuir chevelu ;
- Ligne sourcilière ou ligne des rides du front ;
- Plan sus périosté ;
- Rebord orbitaire supérieur ;
- Pédicule supra-orbitaire et supra-trochléaire ;
- Volet ostéo-périosté ;
- Ostium du sinus frontal.

6.3.4. Technique chirurgicale

6.3.4.1. Incisions et variantes (**Figure 46**)

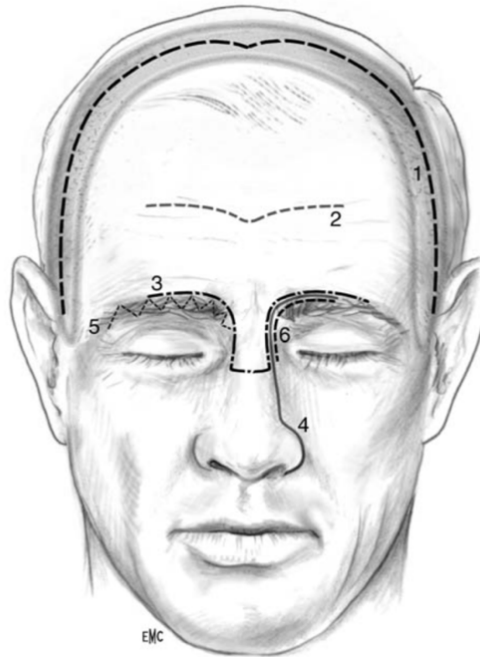


Figure 46 : Schéma des différentes incisions possibles dans l'abord externe du sinus frontal (1 : incision bicoronale ; 2 : incision mi-frontale ; 3 : incision intra-sourcilière ; 4 : incision paralatéronasale ; 5 : incision intra-sourcilière angulée ; 6 : incision de Jacques, supra-sourcilière, d'après EMC).

Cette chirurgie s'effectue sous anesthésie générale. Différentes incisions peuvent être réalisées pour aborder la paroi antérieure du sinus frontal. Elles dépendent des préjudices esthétiques acceptables par le patient, de l'étendue de la lésion et de l'accès souhaité.

L'incision la plus réalisée dans le cadre du LFO est l'incision bicoronale ou voie de Cairns-Unterberger. Celle-ci s'effectue entre les deux régions temporales, jusqu'au-dessus du périoste, à environ 4 à 5 centimètres en arrière de la ligne antérieure du cuir chevelu. Une bande coronale de 2 à 3 centimètres de diamètre peut être rasée. Il est possible de s'en passer, après la réalisation d'une raie coronale en utilisant un gel bétadiné permettant ainsi de récliner et maintenir les cheveux. Une infiltration à la lidocaïne adrénalinée 1 % est réalisée avant l'incision. L'avantage de la voie bicoronale est une cicatrice peu visible dans le cuir chevelu, avec la possibilité de la réaliser légèrement plus en arrière pour les hommes ayant une ligne du cuir chevelu qui recule avec l'âge.

D'autres incisions sont possibles, mais permettent une exposition moindre des parois antérieures des sinus frontaux. L'incision supra-sourcilière débute au niveau de la ligne médiane d'un sourcil, puis s'étend médialement au bord supérieur de celui-ci. Elle se prolonge inférieurement sur la paroi latérale du dorsum nasal, jusqu'à quelques millimètres sous le canthus interne homolatéral. Elle peut être bilatérale lors d'exposition des deux parois antérieures des sinus frontaux. La jonction se fait au niveau du nasion. Celle-ci est indiquée chez les patients alopéciques et sans ride du front.

L'incision intra-sourcilière est une variante de la précédente. Elle se différencie seulement au niveau de la portion sourcilière. Elle ne s'effectue non pas au-dessus, mais dans le sourcil par de nombreuses petites incisions angulées de quelques millimètres formant une incision en « dents de scie ». Il est également possible d'effectuer cette incision en ligne droite, mais inclinant la lame du bistouri de façon à limiter l'atteinte des follicules pileux pour avoir un résultat esthétique plus satisfaisant.

Enfin, l'incision frontale ou mi-frontale est indiquée chez des patients alopéciques mais avec des rides marquées ou profondes au niveau de la région frontale. La ride dans laquelle l'incision va être réalisée est repérée en poussant la peau de la glabelle vers le haut. De petites incisions verticales permettent lors de la fermeture le rapprochement exact des lambeaux supérieurs et inférieurs. L'incision est également réalisée jusqu'au plan sus-périosté ; sa taille et son caractère uni ou bilatéral dépendent de l'exposition nécessaire. Elle a comme avantage son temps de réalisation plus court, un caractère moins hémorragique que la voie bicoronale ; ainsi qu'une simplicité de réalisation.

6.3.4.2. Volet ostéo-périosté

Une fois l'incision réalisée, la dissection est poursuivie dans le plan supra-périosté. En cas d'incision bicoronale, une hémostase soigneuse du scalp et la mise en place d'agrafes hémostatiques sur les berges de l'incision sont les moyens les plus efficaces pour réduire le saignement. L'incision bicoronale doit bien être réalisée jusqu'à la région pré-tragienne, permettant la rotation du lambeau inférieur et exposant le périoste frontal. Lors de la dissection, il est important de bien rester au-dessus du

périoste au niveau du rebord orbitaire supérieur pour préserver les pédicules vasculo-nerveux supra-orbitaires et supra-trochléaires.

Avant l'émergence de la sinuso-navigation, un calque était réalisé à partir d'une radiographie des sinus frontaux du patient et appliqué, permettant d'obtenir les contours exacts. De nos jours, l'utilisation de la sinuso-navigation permet de réaliser le volet osseux souhaité.

Une fois l'incision du volet osseux dessiné, le périoste est incisé avec 1,5 centimètre de marge puis légèrement élevé. Sa portion inférieure est gardée intacte et sera pédiculée avec le volet. Des fraises fines et un ostéotome, une scie oscillante angulée ou un moteur piézoélectrique permettent la réalisation du volet osseux. L'inclinaison de 45 degrés de la lame de l'ostéotome vers le centre de la cavité sinusienne permettra d'éviter l'enfoncement du volet lors de sa remise en place et ainsi une meilleure congruence. L'ostéotomie n'est pas effectuée sur sa portion inférieure, car il se fracture de lui-même à cet endroit (29). Cependant, la bascule antérieure du volet peut être rendue difficile par le septum inter-frontal, fracturé à l'aide d'une fraise ou d'un burin. Le volet ostéo-périosté est alors relevé d'un seul tenant.

6.3.4.3. Exérèse de la pathologie sinusienne

Quelle que soit la pathologie sous-jacente, l'exposition est doit être idéale offrant les garanties d'une exérèse complète.

La muqueuse du sinus frontale doit également être évaluée. Si celle-ci est saine, et que la voie de drainage du sinus frontal paraît bien perméable, elles doivent être préservées. Un drainage médian avec fraisage du sinus frontal de Draf de type III peut être également effectué par voie supérieure si l'exposition le permet (66) . Dans le cas contraire, une ablation de la muqueuse et un comblement sinusien peuvent être discutés.

Lors d'envahissement ou d'atteinte de la dure-mère, celle-ci doit être réparée par les techniques actuelles en effectuant des reconstructions multicouches.

6.3.4.4. Comblement / Oblitération

Le comblement sinusien (ou oblitération sinusienne) est de moins en moins réalisé. Ses indications sont limitées, ce sont les échecs : des précédentes chirurgies lors de mucocèles récidivantes du sinus frontal, et de reperméabilisation sur des sinusites frontales chroniques.

Après le retrait de toute la muqueuse sinusienne frontale à l'aide de curette, la paroi interne est fraisée sous contrôle microscopique pour limiter les récurrences. L'utilisation de fraises coupantes est préférable car elles permettent l'ablation de la muqueuse sinusienne mais préservent les canaux osseux vasculaires utiles pour la revascularisation de la graisse comblant le sinus. La muqueuse interne du volet osseux doit également être retirée. Les fraises diamantées peuvent être utilisées lors de l'exposition de la dure mère ou de zones à risques autour de l'orbite. Elles ont l'avantage de favoriser la néo-ostéogénèse (67) . Si la muqueuse inflammatoire est laissée en place, notamment lorsqu'elle est retirée sans contrôle microscopique, les risques de formation de mucocèle sont importants.

Le comblement sinusien s'accompagne inexorablement d'une exclusion sinusienne, c'est-à-dire de la fermeture de l'ostium frontal. Dans le cas où l'ostium est déjà oblitéré, celui-ci peut être renforcé par de la colle biologique et de la poudre d'os. Dans les cas où il est encore perméable, la muqueuse de l'infundibulum frontal et de l'ostium frontal, peu accessible au fraisage, est invaginée vers les cavités nasales. L'ostium est complètement obturé à l'aide d'une fermeture en plusieurs couches. Bockmühl et al préconisent une fermeture à l'aide d'un cartilage prélevé au niveau de la conque recouvert par un péri-chondre (97) , tandis que Parhiscar et al préconisent l'utilisation d'un lambeau de péri-crâne frontal à pédicule inférieur mis en place sur le plancher du sinus (98). L'aponévrose temporale, le fascia lata voire du muscle peuvent également être utilisés. Les lambeaux sont appliqués dans l'infundibulum frontal, puis délicatement recouvert d'un fragment osseux poussé dans l'infundibulum puis recouvert de colle biologique. Cette fermeture assure un isolement du sinus frontal par rapport à la cavité nasale.

Le comblement sinusien est donc réalisé la plupart du temps grâce à des matériaux autologues (graisses, muscles, os). L'objectif premier du comblement est d'éliminer l'espace mort créé. Les matériaux les plus adaptés sont la graisse autologue et l'hydroxyapatite. La graisse est prélevée souvent au niveau abdominal par une incision péri-ombilicale ou sous ombilicale. Elle présente comme avantage un faible taux de rejet, une facilité de prélèvement et d'utilisation, ainsi qu'une résistance aux infections. Cependant, elle nécessite un second site opératoire. L'utilisation d'hydroxyapatite peut être réservée lorsque la paroi antérieure du volet ne peut pas être conservée. En effet, lors de son application dans des conditions isothermes, il se fixe à l'os adjacent et durci progressivement en reproduisant une paroi ferme au niveau frontal. Il présente cependant les complications habituelles des matériaux d'allogreffes (infection, rejet et extrusion), bien qu'elles soient rares.

6.3.4.5. Crânialisation

Elle consiste en un décollement soigneux de la dure-mère de la paroi postérieure du sinus frontal, jusqu'à l'apophyse crista galli, sans s'étendre plus en arrière (lésion de la gouttière olfactive), puis par la résection de la paroi postérieure du sinus frontal. La muqueuse sinusienne est éradiquée et l'on procède à un fraisage des parois. La muqueuse de l'infundibulum frontal est invaginée vers la cavité nasale et le canal est comblé par de l'aponévrose, de la poudre d'os ou un greffon osseux, avec de la colle biologique.

Pour finir, le volet est remis en place puis la dure-mère est suspendue et le périoste est suturé. Un système de drains à pression négative est mis en place. Un greffon osseux de calvarium pariétal peut être prélevé et mis en place à la place du volet osseux antérieur, lorsque le volet est inutilisable.

Ses indications sont proches du comblement sinusien par voie ostéoplastique. Elle peut donc être indiquée dans les cas où les techniques de reperméabilisation ont échoué. La crânialisation peut aussi être indiquée, en première intention lorsqu'il existe une pneumatisation excessive des cellules ESO (dans ces cas, leur accès peut être impossible par d'autres voies), ou lorsqu'il existe une destruction de la paroi

postérieure des sinus frontaux, par des processus ostéolytiques, infectieux, traumatiques ou même tumoraux.

6.3.4.6. Reperméabilisation

Lorsque la pathologie sinusienne est retirée par voie externe et que la muqueuse sinusienne semble saine, une reperméabilisation et un éventuel élargissement du récessus frontal peuvent être effectués par cette voie. Une fois le volet frontal retiré, un fraisage extensif du plancher sinusien peut être réalisé en suivant les principes de la chirurgie endonasale de Draf. Après repérage de l'infundibulum et de l'ostium frontal, le fraisage de la portion supérieure du septum nasale et du plancher sinusien est possible. Une chirurgie de Draf de type IIB en cas de fraisage unilatéral voire de Draf de type III si le fraisage est bilatéral.

L'absence des repères habituels utilisés en chirurgie endonasale entraînent une augmentation de la morbidité de l'intervention par voie externe. Il peut alors être intéressant de reperméabiliser le sinus par voie combinée, c'est-à-dire par voie externe et endonasale (voir partie 8.)

6.3.4.7. Fermeture

La fermeture débute par la remise en place du volet osseux, dont la congruence est favorisée par l'inclinaison à 45° de l'ostéotomie, épargnant les disgrâces esthétiques. Le lambeau périosté est ensuite rabattu puis suturé sans tension car sujet aux rétractions. Enfin, le lambeau cutané est également remis en place après une hémostase soigneuse et le retrait des agrafes hémostatiques. Deux drains de Redon sont mis en place, limitant les séromes et hématomes, et laissés environ 48 heures.

6.4. Trépanation du sinus frontal (TSF)

6.4.1. Objectifs

La trépanation du sinus frontal constitue la voie d'abord externe la plus simple du sinus frontal. Elle consiste en un abord externe du sinus, généralement par une incision et une ouverture limitée, suffisante pour le passage des instruments ou d'un optique.

Les situations les plus fréquentes depuis le développement de la chirurgie endoscopique, pour la réalisation d'une trépanation du sinus frontal sont :

- lors de sinusite frontale aiguë compliquée, la trépanation permet le drainage (pus, balle fongique, mucus surinfecté) et le lavage de la cavité frontale sans toucher au récessus frontal par voie endonasale ;
- lors de reprise de chirurgie endonasale frontale, lorsque l'anatomie est remaniée, la voie combinée permet par la voie externe de mettre, à l'aide d'une canule, de la fluorescéine ou une sonde de Fogarty, aidant au repérage du récessus frontal par voie endonasale ;
- en cas d'exérèse ou de biopsie de lésion (papillome, ostéome), dont l'abord endonasal semble compliqué (sinus frontal latéral), la trépanation du sinus frontal permet le passage d'instruments et d'optiques pour réaliser ces gestes.

Les avantages de la trépanation sont sa facilité et sa rapidité d'accès au sinus. Elle permet également le lavage continu en laissant un drain en place en post-opératoire (voir partie 6.6). Ses principaux inconvénients sont la cicatrice inesthétique, les risques de fistule sino-cutanée et de lésion du pédicule nerveux supra-orbitaire ou trochléaire amenant à une diplopie.

6.4.2. Indications

Les indications de trépanation du sinus frontal sont : la sinusite frontale aiguë compliquée ou non résolutive après traitement médical bien conduit et l'exploration du sinus frontal avec ou sans biopsie. Elle peut être réalisée seule ou associée à un abord endoscopique dans le traitement des mucocèles et des sinusites frontales chroniques (voir partie 7).

Siderling et al. dans leurs séries de 2009, établissent que la trépanation du sinus frontal, combinée avec l'abord endonasal est effectuée devant plusieurs causes : un récessus frontal difficile à repérer, la présence de polypes/œdèmes sévères de la

fosse nasale, en présence de cellules supra agger frontales obstructives (cellules de type 3 et 4 selon Bent et Kuhn), et enfin pour aider la dissection et l'irrigation post-opératoire (99).

6.4.3. Repères chirurgicaux essentiels

- Ligne passant par les deux portions médiales des sourcils, à un centimètre à partir de la ligne médiane ;
- Plan périosté ;
- Pédicule vasculonerveux supra-orbitaire et trochléaire.

6.4.4. Technique chirurgicale

L'incision est réalisée au niveau du sourcil, à sa portion médial et inférieur, après infiltration à la lidocaïne adrénalinée. Quelques repères clefs sont à connaître pour effectuer la trépanation en regard du sinus frontal : une ligne horizontale est dessinée entre les deux portions médiales des sourcils. L'incision est réalisée à un centimètre latéralement à la ligne médiane, au niveau du bord inférieur du sourcil, pour un résultat esthétique optimal (80) . En cas d'incision trop latérale, il existe un risque plus important de lésion du pédicule supra-trochléaire. L'incision doit être poursuivi jusqu'au périoste. Les tissus sous cutanés sont réclinés vers le haut et médialement jusqu'à environ un centimètre de la ligne médiane. Fishero et al. ont décrit dernièrement une incision verticale dissimulée dans les rides du lion (**Figure 47**) (100).

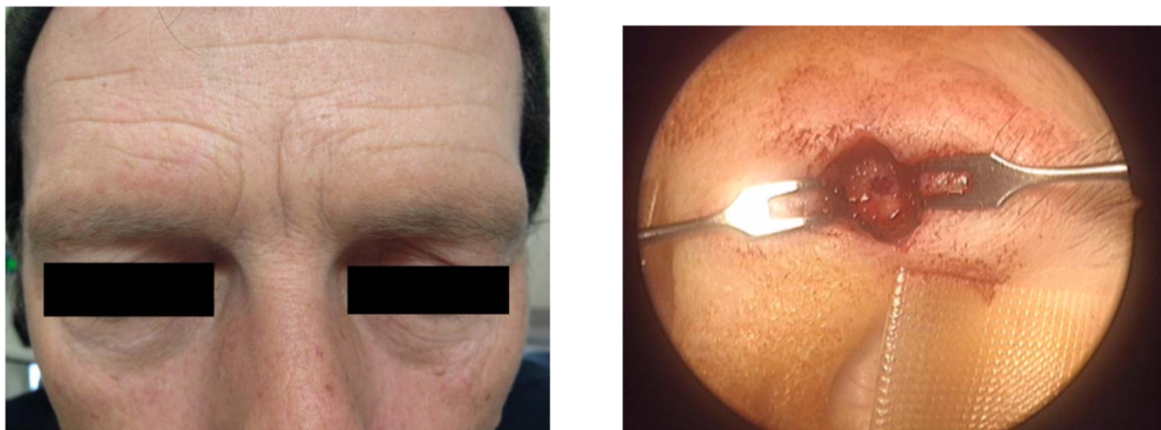


Figure 47 : Photo préopératoire montrant l'importance des rides du lion chez ce patient (à gauche) ; Incision dans la ride du lion gauche pour trépanation frontale (à droite), d'après Fishero.

Le périoste est ensuite relevé à l'aide d'un élévateur de Cottle. Une fraise coupante de calibre important, limitant le danger, permet l'ouverture du sinus frontal, en prenant bien soin de ne pas léser la paroi postérieure du sinus dans le même temps.

Il est, dans l'idéal, préférable d'entrer dans le sinus frontal au niveau du plancher sinusien, qu'après fraisage de la paroi antérieure constituée d'os spongieux. En effet, cela limite les risques de contamination de l'os spongieux et l'évolution vers l'ostéomyélite, complication rare mais grave. L'orifice de trépanation est ensuite élargi à l'aide d'une fraise coupante de gros calibre ou d'une pince de Kerisson. Le sinus est ensuite lavé abondamment par du sérum physiologique, des produits locaux décongestionnants ou de la fluorescéine.

Une fois la trépanation réalisée et le sinus bien lavé, l'introduction de l'endoscope et des instruments permet d'évaluer la muqueuse sinusienne, de biopsier ou de réséquer la lésion ou la pathologie frontale.

L'avancée et les progrès de la sinuso-navigation ont fait évoluer les techniques de trépanation du sinus frontal. En effet, l'utilisation de cette technologie permet la réalisation d'une ouverture élective en regard de la lésion ciblée dans le sinus frontal. Il faut bien évidemment s'assurer de l'absence de lésions des pédicules vasculonerveux frontaux (trochléaire, supra-orbitaires et de la branche frontale du nerf facial). Zacharek et al ont montré que cette technique s'applique aux pathologies focales du sinus telles que les tumeurs bénignes, les ostéomes ou les dysplasies fibreuses (101).

6.5. Blépharoplastie supérieure

6.5.1. Objectifs

L'accès au sinus frontal peut être effectué directement par une voie de blépharoplastie supérieure. Il s'agit d'une trépanation du sinus frontal à travers la paupière supérieure. L'accès au sinus frontal est vérifié à l'aide de la sinuso-navigation, et se fait donc plus latéralement que la trépanation simple du sinus frontal, où l'incision est réalisée à un centimètre de la ligne médiane.

6.5.2. Indications

Les indications sont peu fréquentes et sont essentiellement guidées par les lésions latérales du sinus frontal, dans les cas de sinus frontaux pneumatisés (ostéomes, mucocèles). Il s'agit par contre d'une voie d'abord très élégante, avec une sanction esthétique très limitée voire inexistante.

6.5.3. Repères chirurgicaux essentiels

Les repères chirurgicaux essentiels sont :

- Bord libre de la paupière supérieure ;
- Muscle orbicularis oculi (muscle orbiculaire) ;
- Septum orbitaire ;
- Pédicule neuro-vasculaire supra-orbitaire.

6.5.4. Technique chirurgicale

L'incision est effectuée dans le pli au-dessus du tarse, ou juste au-dessus, si le pli est trop proche des cils. Elle s'étend latéralement jusqu'au cantus latéral, et médialement jusqu'au point lacrymal, à environ 10 à 12 millimètres du bord libre de la paupière supérieure. Cette incision doit être précautionneuse et superficielle, cutanée et musculaire (muscle orbiculaire), permettant d'identifier dans ce plan le septum orbitaire. Celui-ci ne doit pas être lésé sous peine de hernie de graisse orbitaire et d'exposition du muscle élévateur de la paupière supérieure (**Figure 48A**). La traction du lambeau supérieur à l'aide d'une lame malléable expose le rebord osseux orbitaire supérieur (**Figure 48B**). Une fois ce rebord palpé la dissection se fait directement vers l'os frontal. L'incision et la rugination du périoste expose l'os frontal. Le pédicule neuro-vasculaire supra-orbitaire est repéré et délicatement préservé. La zone de trépanation au niveau du sinus latéral, préalablement repérée par la sinuso-navigation est confirmée. La trépanation est réalisée à l'aide de fraise coupante ou diamantée. Selon Steele et al., l'abord externe du sinus frontal par blépharoplastie supérieure permet un accès optimal pour le tiers latéral et médian du sinus frontal. La limite se situe dans l'accès au tiers médial, limité par la présence du pédicule supra-orbitaire (102) .

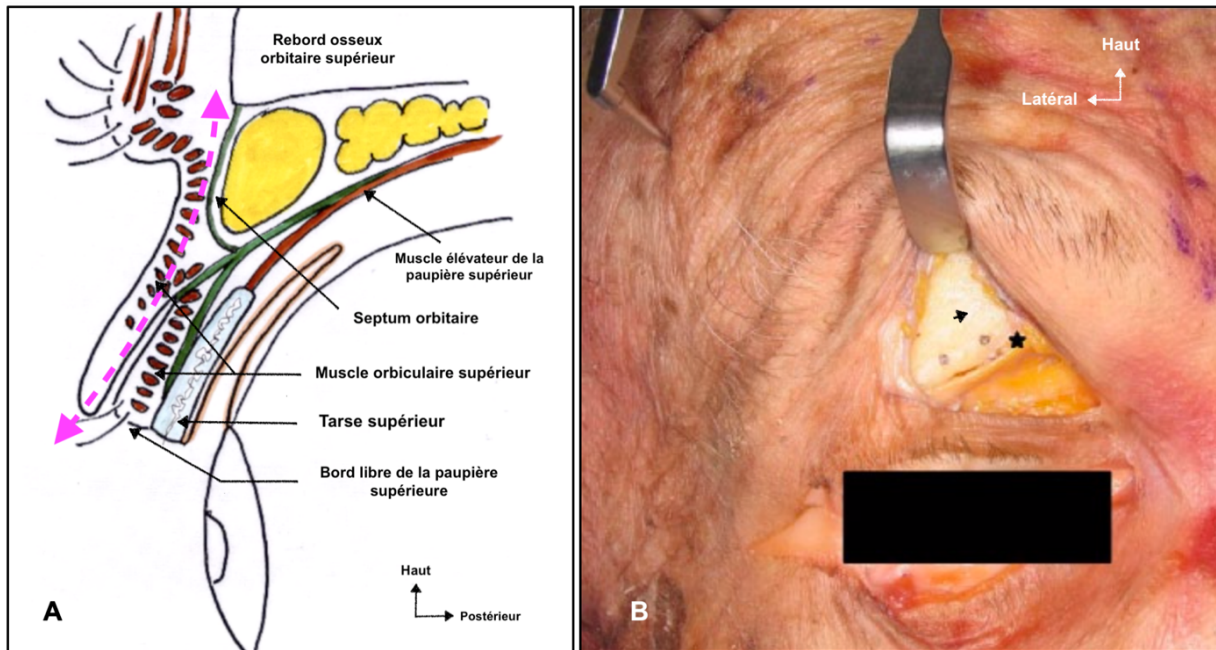


Figure 48 : **A** : Schéma illustrant une coupe sagittale de la paupière supérieure montrant les différents plans dont le plan de la dissection illustré par la double flèche rose ; **B** : Photo peropératoire montrant un abord de blépharoplastie supérieure (tête de flèche montrant la paroi frontale antérieure ; étoile montrant le pédicule supra-orbitaire qui est repéré et préservé), d'après Steele.

6.6. Clou de Lemoyne

6.6.1. Objectifs

L'objectif de la pose d'un clou de Lemoyne, après trépanation frontale, est l'identification de l'ostium frontal, notamment lors des chirurgies de révision. La pose du clou de Lemoyne est cependant de moins en moins réalisée, devant l'essor des abords par chirurgie endonasale. Il reste très utile pour réaliser par la suite une irrigation sinusienne à travers celui-ci. Cela permet de repérer avec certitude l'ostium frontal lors d'une chirurgie endoscopique et de réaliser des lavages sinusiens per et postopératoires lors de sinusite frontale aiguë.

6.6.2. Indications

Ses indications sont le traitement des sinusites frontales aiguës bloquées. Cette technique a été décrite par Lemoyne en 1947. Ses contre-indications sont un sinus frontal ne dépassant pas le rebord orbitaire supérieur et un sinus frontal hypoplasique

ou aplasique. Ses dimensions verticales et antéro-postérieures doivent être évaluées par une TDM préopératoire.

6.6.3. Repères chirurgicaux

Ses repères chirurgicaux sont :

- Ligne horizontale reliant les deux encoches sus-orbitaires ;
- Ligne verticale médiane ;
- Deux triangles inférieurs après le tracé de la bissectrice.

6.6.4. Techniques chirurgicales

La technique en elle-même est simple. Avant la trépanation, il est impératif d'avoir une TDM des sinus. Le chirurgien doit être certain de la présence du sinus frontal et doit évaluer ses dimensions verticale et antéro-postérieure. La taille du clou est choisie en fonction de l'épaisseur cutanée et des dimensions antéro-postérieures du sinus.

La technique débute par une trépanation du sinus frontal, détaillée ci-dessus dans la partie 6.4. La pose du clou peut être réalisée facilement, sous anesthésie locale ou générale. Après l'antisepsie, on effectue le tracé de la ligne horizontale reliant les deux encoches sous-orbitaires et la ligne verticale médiane (**Figure 49**). On trace ensuite la bissectrice et on obtient deux triangles ; la trépanation sera réalisée sur la bissectrice ou dans le triangle inférieur. On peut également s'aider de la sinuso-navigation, si celle-ci est disponible.

Une petite incision cutanée de 2 mm de longueur jusqu'au périoste est réalisée. La trépanation osseuse s'effectue ensuite à l'aide, soit d'une vrille manuelle, soit d'une mèche sur moteur. Après retrait du foret ou de la mèche, l'orifice du foret doit être retrouvé à l'aide du mandrin du clou de Lemoyne, puis il faut réinsérer l'ensemble clou-mandrin. Une fois le clou en place, le mandrin est retiré et remplacé par une seringue. Une aspiration est effectuée pour contrôler la position adéquate dans le sinus et pour réaliser des prélèvements bactériologiques. Des irrigations au sérum physiologique sont indispensables pour laver le sinus et si possible, débloquer l'ostium. On peut utiliser de la fluorescéine pour le repérage de l'ostium frontal lors de voies combinées.

En fin d'intervention, le clou est fixé à la peau à l'aide de bandelettes adhésives et laissé en place pendant 2 à 5 jours en moyenne, pour réaliser des lavages pluriquotidiens. Ils seront arrêtés lorsque le liquide de recueil sera propre et la perméabilité satisfaisante (29).

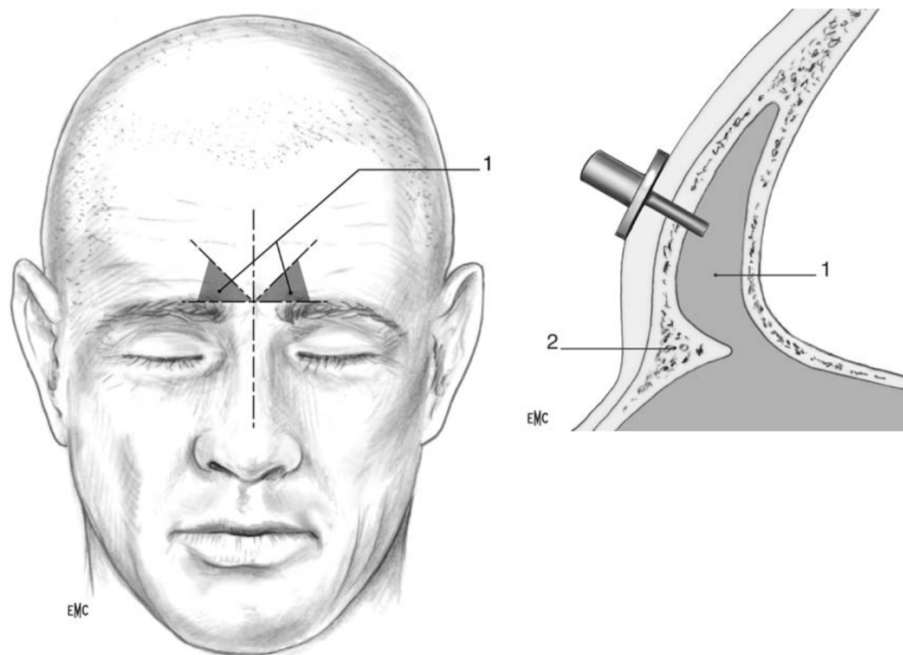


Figure 49 : Schéma des triangles permettant la mise en place d'un clou de Lemoyne du sinus frontal (À gauche : 1 : triangles de repérage inférieurs ; À droite : 1 : sinus frontal ; 2 : bec nasofrontal), d'après Jimenez-Chobillon et Jankowski (29).

7. Voies combinées

7.1. Objectifs

Les voies combinées du sinus frontal regroupent toutes les voies utilisant un abord endonasale et un abord externe du sinus frontal. Comme nous l'avons évoqué dans les parties précédentes, l'accès au sinus frontal s'est considérablement modifié depuis trois décennies, évoluant progressivement à partir d'un abord étendu par voie externe vers un abord mini-invasif endoscopique. Et ceci grâce à l'apport des connaissances de l'anatomie endonasale, des progrès de l'instrumentation, des améliorations des techniques chirurgicales, de la sinuso-navigation et bien sûr de l'expérience des chirurgiens rhinologistes.

Il est bien évidemment indispensable que le patient ait été prévenu et ait donné son accord à la réalisation d'un abord externe associé à l'abord endoscopique.

7.2. Indications

Les indications sont celles où une voie endoscopique semble insuffisante dans l'exposition et le contrôle de l'exérèse. A contrario, les voies externes comme le lambeau frontal ostéoplastique qui permettraient une exposition satisfaisante, sont trop invasive. Elle sont constituées généralement d'un abord externe comme une trépanation du sinus frontal simple de petite taille (trépanation frontale par abord du sourcil ou par abord de blépharoplastie supérieure), associé à un abord endoscopique (103–105).

Les indications potentielles de ces voies combinées sont les situations dont l'accès à la pathologie sinusienne par voie endoscopique est incomplet :

- dans les lésions latérales du sinus frontal, notamment par rapport au plan sagittal passant par la lame papyracée ;
- en cas de présence de cellules supra agger frontal (ou cellules de Kuhn et Bent de type 3 et 4) ;

- lorsque de volumineuses tumeurs (ostéome, papillome inversé, dysplasie fibreuse) ou pathologies inflammatoires envahissant des sinus frontaux pneumatisés ;
- après traumatisme crânien, avec remaniements du récessus frontal et nécessité d'explorer la paroi postérieure du sinus frontal ;
- lors de chirurgie endoscopique de révision (ou la rescue procedure est insuffisante) et de fibrose extensive et/ou de néo-ostéogénèse du récessus frontal ;
- en présence de tumeur de Pott's (106)

7.3. Repères chirurgicaux essentiels

Ils comprennent les repères chirurgicaux détaillés dans les parties consacrées à chaque voie d'abord.

7.4. Techniques chirurgicales

Nous effectuerons dans cette partie un bref rappel des techniques chirurgicales mises en jeu dans les voies combinées. Les éléments importants de cette technique est la façon dont s'articulent les deux abords, et ce que chacun peut apporter à l'autre pour une chirurgie la plus réussie possible.

Dans un premier temps, le patient est installé et la préparation précédemment décrite des fosses nasales est réalisée. La sinuso-navigation est installée et les repères sont vérifiés pour qu'elle soit fiable pendant toute l'intervention.

La voie combinée débute par l'abord endoscopique. Une méatotomie moyenne et une ethmoïdectomie antérieure sont réalisées. Les différents repères clefs avant de trouver le récessus frontal sont mis en évidence : la lame papyracée (latérale), le toit ethmoïdal (supérieur), l'artère ethmoïdale antérieure (postéro-supérieure), le cornet moyen et son insertion (médiale) et enfin le bec nasofrontal (antérieur).

Les cellules éventuelles qui obstruent le récessus frontal (agger nasi, supra agger, supra bullaire ou supra bullaire frontal) sont délicatement ouvertes tout en préservant

la muqueuse à l'aide de pince « champignon » ou de pince à sinus frontal. Lorsqu'il est difficile de poursuivre la dissection du récessus frontal et à visualiser l'ostium frontal, l'abord externe peut être débuté :

- L'abord externe le plus utilisé est la trépanation du sinus frontal, par une incision réalisée parallèlement aux racines des follicules pileux afin de limiter au maximum l'alopecie et une cicatrice inesthétique au sein du sourcil. L'électrocoagulation monopolaire doit également être limitée au maximum au niveau du derme superficiel, de façon à conserver le plus de follicule pileux. Cette incision peut être réalisée au niveau des repères décrits plus haut, ou être guidée par la sinuso-navigation, tout en gardant en tête d'épargner le pédicule supra-trochléaire. Une fois l'os exposé, la trépanation est effectuée à l'aide d'une fraise coupante de 4 millimètres, après vérification de la bonne position. Il peut être élargi secondairement à la pince de Kerrison dans le but de pouvoir y passer les endoscopes ou les instruments. La technique est détaillée dans la partie 6.4.
- L'autre abord externe est une voie de blépharoplastie supérieure. Celle-ci est détaillée dans la partie 6.5.

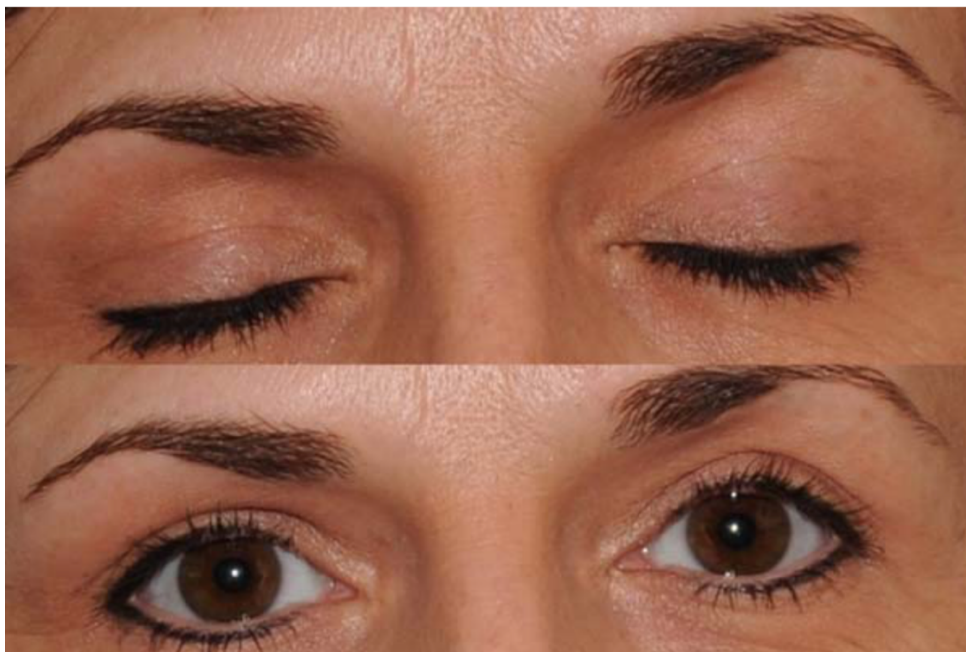

Figure 50 : Photographie montrant une cicatrice esthétique, à 18 mois d'une voie combinée du sinus frontal avec abord externe par blépharoplastie supérieure gauche, d'après Albathi.

Cet accès externe permet de laver le sinus, de traiter la pathologie mais aussi d'aider à la dissection du récessus frontal par voie « basse » endoscopique. En effet, en cas de dissection difficile, l'irrigation à l'aide de bleu de méthylène par la trépanation frontale facilite le repérage et la dissection du récessus frontal par voie « basse » endoscopique. Le plus souvent, l'irrigation sinusienne et l'utilisation de bleu de méthylène s'effectuent au cours d'une trépanation frontale avec mise en place d'un clou de Lemoyne. La sinusotomie frontale de Draf de type IIA, IIB ou III peut être poursuivie selon l'étendue de la lésion.

L'abord externe est fermé en un ou deux plans. En cas d'ostéotomie de petite taille, la fermeture osseuse s'effectue à l'aide de ciment (Stryker ®) ou de plaques en titane voire même de laissée ouverte. Cependant, en cas de large ostéotomie frontale, il est préférable de réaliser un lambeau frontal ostéoplastique. La cicatrice de petite est très souvent peu visible, notamment en cas d'abord par blépharoplastie supérieure (**Figure 50**).

Cet abord externe permet, via le fraisage du septum inter-frontal, l'accès au sinus frontal controlatéral en cas de besoin.

8. Sinusoplastie frontale au ballon

8.1. Objectifs

La sinusoplastie frontale au ballonnet (SFB) est une option supplémentaire à prendre en compte dans l'arsenal thérapeutique du chirurgien rhinologiste (107) . Elle consiste en l'introduction d'un cathéter avec ballonnet dans les fosses nasales, et permet après cathétérisation de l'ostium frontal, une dilatation de celui-ci. Elle est peu invasive car elle épargne la muqueuse du récessus frontal. La SFB peut être réalisée seule ou associée à un traitement chirurgical par voie endoscopique ou par voie externe.

Pour comprendre le récent intérêt de la SFB, il est utile de rappeler la philosophie initiale de la prise en charge du sinus frontal par Kuhn (27). Le principe premier de la chirurgie du sinus frontal est de restaurer la fonction sinusienne, tout en préservant au maximum l'anatomie normale du récessus frontal et des structures adjacentes. Les techniques les moins agressives sont donc privilégiées à celles plus agressives. L'instrument utilisé est fin et malléable.

Un des nombreux avantages de la SFB est la possibilité de la réaliser en consultation, sous anesthésie locale. Elle diminue le temps en salle d'opération et la durée d'hospitalisation, donc diminue le coût du traitement et évite les conséquences de l'anesthésie générale. Plusieurs études sur les conditions de réalisation de ce geste assurent une bonne tolérance et une sécurité avec des résultats similaires à la prise en charge au bloc opératoire (108–110) . Néanmoins, les études comprennent généralement peu de patients, et le suivi est souvent inférieur à 6 mois (111,112) .

8.2. Indications et contre-indications

La plupart des patients bénéficiant d'une chirurgie du sinus frontal pour une sinusite chronique sont améliorés suite au traitement chirurgical. Cependant, certains patients présentent des symptômes récurrents et/ou persistants après un traitement chirurgical approprié. Cette récurrence doit être objectivée sur une TDM des sinus.

Les sinusoplasties au ballonnet permettent de réaliser en cas d'exposition possible du récessus frontal, une dilatation durable de l'ostium du sinus, en épargnant les tissus avoisinants (113–117) .

Les contre-indications de la SFB en tant qu'intervention seule sont les polyposes sévères du récessus frontal, la néo-ostéogénèse du récessus et de l'ostium frontal ainsi que les lésions suspectes dont l'histologie est inconnue et où la réalisation d'un prélèvement est indispensable.

8.3. Repères anatomiques pertinents

Ses repères anatomiques pertinents :

- Cornet moyen ;
- Axilla ou insertion supérieure du cornet sur la paroi nasale latérale ;
- Récessus frontal.

8.4. Matériels

Actuellement, le remboursement des ballons de dilatation en chirurgie endonasale fait l'objet d'une restriction alors que l'activité se développait depuis 2013 en France. Le principal fournisseur français est Medtronic ®, qui a récemment mis sur le marché des ballons de dilatations navigants (Medtronic ®, NuVent EM Balloon Sinus 40 - Dilatation System). Ces dispositifs sont également fabriqués pour les sinus maxillaires, sphénoïdaux et frontaux. Le kit de sinusoplastie est constitué d'une pièce à main courbée pour le sinus frontal, d'un fil-guide ou cathéter sinusien sur lequel est adapté le ballon de dilatation. Le gonfleur et la tubulure sont également les autres accessoires nécessaires.

Le plus important dans la sinusoplastie frontale au ballon est la cathétérisation du récessus frontal. Certains dispositifs ont la caractéristique unique d'avoir un fil de guidage que le chirurgien peut littéralement « faire tourner » pour changer la trajectoire du fil, ce qui est très utile lorsque plusieurs ostia sont présents dans la cavité frontale. D'autres fabricants ont créé une extrémité malléable qui peut être très utile pour fournir l'angle approprié pour le passage du récessus, notamment lors de reprise.

La visualisation endonasale est primordiale lors de ce geste. Elle peut être effectuée à l'aide préférentiellement d'un endoscope rigide 30° ou 45°, sinon d'un nasofibroscope souple.

8.5. Techniques chirurgicales (107)

La réalisation de la SFB dépend indubitablement de l'anatomie des fosses nasales (et plus spécifiquement du récessus frontal), de son exposition et d'un éventuel antécédent de chirurgie endonasale. L'anesthésie locale est une étape importante notamment en cas de sinusoplastie frontale en consultation. Elle est réalisée par application de cotons imbibés de Lidocaïne 4 % et de Tétracaïne 2 % associée à un topique adrénaliné dans les fosses nasales. Une infiltration locale d'anesthésique adrénaliné de la muqueuse nasale peut également être ajouté. Les cotons doivent être laissés en place pendant 10 à 15 minutes, après avoir été placé de part et d'autre du cornet moyen. Cela permet de réaliser une délicate médialisation du cornet moyen, après une anesthésie locale adéquate.

L'examen débute par une exploration de la fosse nasale à l'aide d'un endoscope 0° et d'une éventuelle médialisation du cornet moyen avec l'élévateur de Cottle ou d'autres palpateurs. L'exploration du récessus frontal se poursuit avec l'endoscope 30° ou 45°. Le palpateur de sinus frontal et la trans-illumination permettent de repérer le récessus frontal. Ils sont également une aide en cas de reprise après chirurgie ou de sténose du récessus frontal. Une fois repéré, le guide est avancé dans le récessus, et le ballon de diamètre et de longueur adaptés est introduit. Il est important de prévenir le patient en consultation d'une possible douleur aiguë lors de la dilatation. Une seule dilatation est suffisante, d'une durée de quelques secondes dans les cas de simple sténose ou de récessus étroit. Elle est, dans la plupart des cas, bien tolérée par les patients. Dans les cas d'obstructions plus importantes (par exemple par les cellules SAF et SBF) les patients bénéficient de plusieurs séances de dilatations pour rétablir la perméabilité du sinus frontal.

Le traitement se termine par une irrigation du sinus à l'aide du cathéter en place. La compliance du patient est extrêmement importante lorsqu'elle est réalisée en consultation. Il doit se pencher en avant, rentrer son menton, et retenir sa respiration

lors de l'irrigation abondante. Des protections sont installées et une bassine de recueil est placée à ses pieds. Des prélèvements suspects fongiques ou bactériens peuvent être associés. L'endoscope 30 ou 45°, toujours en place, évalue les résultats immédiats et le saignement. Le résultat de la SFB permet la dilatation et l'élargissement latéral de la paroi médiale et supérieure des cellules du récessus frontal, et un déplacement médial des cellules fronto-septales (**Figure 43**). On obtient également une compression par le ballon des tissus mous obstruant le récessus frontal de patients déjà opérés, élargissant ainsi le récessus.

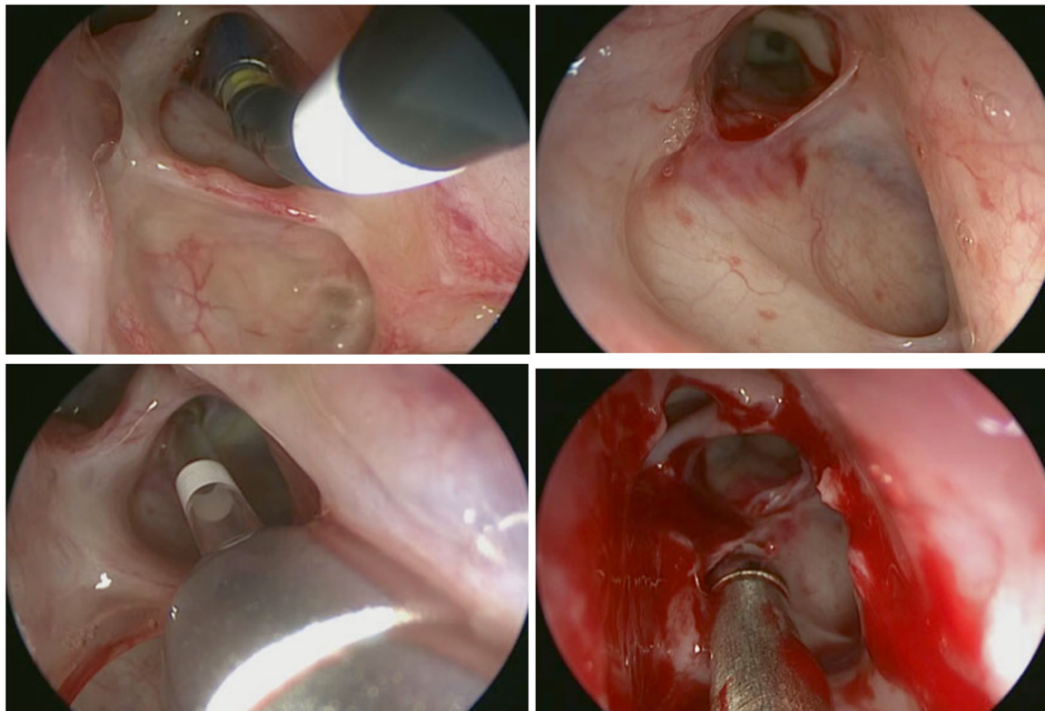


Figure 51 : Vue endoscopique lors d'une sinusoplastie au ballon (à gauche), et après réalisation de cette dilatation (à droite), d'après Eloy.

La relative nouveauté de la SFB de cette stratégie expliquent que son efficacité par rapport aux techniques traditionnelles est encore inconnue (118). En effet, Batra et al ont montré que la plupart des études récentes évaluant la perméabilité du récessus frontal après SFB sont rétrospectives, non contrôlés, ou avec un suivi des patients insuffisants. Leur comparaison avec les sinusotomies frontales endoscopiques sont difficiles à ce jour (119) .

L'ensemble des indications et des repères pertinents des chirurgies externes, combinées et des sinusoplasties du sinus frontal sont présentées dans le **Tableau 5**.

	Indications potentielles	Repères chirurgicaux
Lambeau frontal ostéoplastique	<ul style="list-style-type: none"> - Muco(py)ocèles frontales latérales ou multi-loculées - Tumeurs bénignes / malignes avec extension latérale ou postérieure - Traumatismes crânio-faciaux - Reconstruction de la région frontale 	<ul style="list-style-type: none"> Ligne antérieure du cuir chevelu Plan sus-périosté Rebord orbitaire supérieur Pédicule supra-orbitaire Volet ostéo-périosté Ostium du sinus frontal
Comblement	<ul style="list-style-type: none"> - Échec par voie endonasale de mucocèles récidivantes - Échec de reperméabilisation de sinusite frontale chronique 	Identique
Cranialisation	<ul style="list-style-type: none"> - Pneumatisation excessive des cellules ethmoïdales supra-orbitaires (dans ces cas, leur accès peut être impossible par d'autres voies) - Destruction de la paroi postérieure du sinus frontal 	Identique
Trépanation	<ul style="list-style-type: none"> - Sinusite frontale aiguë compliqué/échec du traitement médical - Lors de reprise endonasale compliquée - Exérèse ou biopsie de lésion latérale 	<ul style="list-style-type: none"> Ligne passant par les deux portions médiales des sourcils Plan périosté Pédicule vasculonerveux supra-orbitaire et trochléaire
Blépharoplastie supérieure	<ul style="list-style-type: none"> - Lésions du tiers latéral voire du tiers médian du sinus frontal, dans les cas de sinus frontaux pneumatisés 	<ul style="list-style-type: none"> Bord libre de la paupière supérieure Muscle orbicularis oculi Septum orbitaire Pédicule supra-orbitaire
Voies combinées	<ul style="list-style-type: none"> → Échec de la voie endoscopique seule : - Lésions du tiers latéral voire du tiers médian du sinus frontal - Présence de cellules supra agger frontales - Volumineuses tumeurs (ostéome, papillome inversé, dysplasie fibreuse) - Fibrose extensive et/ou néo-ostéogénèse - Traumatisme crânien avec atteinte de la paroi postérieure du sinus - Tumeurs de Pott's 	Selon l'abord réalisé
Sinusoplastie au ballon	<ul style="list-style-type: none"> - Récidive de sinusite frontale chronique avec exposition possible du récessus frontal <p>Contre-indications :</p> <ul style="list-style-type: none"> - Polypose naso-sinusienne sévère du récessus frontal - Néo-ostéogénèse du récessus frontal - Lésions suspectes nécessitant une biopsie 	<ul style="list-style-type: none"> Cornet moyen Axilla Récessus frontal

Tableau 5 : Tableau résumant les principales indications potentielles et les repères chirurgicaux dans les chirurgies externes, combinées et sinusoplasties du sinus frontal.

9. Soins post-opératoires

La prise en charge chirurgicale adéquate des pathologies du sinus frontal repose sur un trépied : une planification avec de bonnes indications en préopératoire, des choix peropératoires et des soins post-opératoires bien réalisés. Ces soins post-opératoires font donc partie intégrante du traitement du sinus frontal, et limitent les risques de surcicatrisation et d'échec de la chirurgie. Ils diffèrent selon que l'abord soit externe, endoscopique ou combiné.

9.1. Soins après chirurgie endonasale

Les sinusotomies endoscopiques étendues, notamment les chirurgies de Draf de type IIB ou III nécessitent les soins post-opératoires standards de chirurgie endonasale : lavages au sérum physiologique, débridements, traitement corticoïdes locaux et systémiques. L'indication et le type de chirurgie réalisée modifient également la fréquence et l'intensité de la surveillance et des soins post-opératoires. En effet, la présence d'une rhinosinusite chronique sévère sous-jacente, d'une néo-ostéogénèse importante et/ou d'un fraisage étendu du plancher sinusien nécessite des soins post-opératoires prolongées et agressifs.

Les soins post-opératoires précoces sont définis par la période des 12 premières semaines après la chirurgie. Ils sont essentiels dans le maintien de la perméabilité des voies de drainage du sinus frontal.

9.1.1. Lavage des fosses nasales au sérum physiologique

Aucune recommandation spécifique n'existe actuellement pour la durée et l'intensité des lavages au sérum physiologique. Cependant, plusieurs auteurs et études suggèrent la réalisation de ces irrigations dès la période post-opératoire précoce, et dès que les patients tolèrent ces soins (120,121) . Ils permettent de nettoyer les fosses nasales des caillots sanguins, des sécrétions résiduelles et des fragments osseux. Le maintien de la région opérée humide permettrait également une cicatrisation et une épithélialisation plus rapide. Liang et al ont montré lors d'une étude contrôlée

randomisée l'amélioration de l'aspect endoscopique post-opératoire à 1, 2 et 3 mois, chez des patients porteurs de rhinosinusites peu sévères réalisant les irrigations (122).

L'éducation thérapeutique des patients est primordiale dans la réalisation de ces lavages des fosses nasales au sérum physiologique. L'efficacité de ces soins dépend de la qualité du passage et de sa quantité du sérum physiologique dans les fosses nasales (123) .

9.1.2. Débridement

Le débridement consiste, lors des consultations de contrôle sous anesthésie locale, en l'ablation de tissus de granulation obstructifs, bouchons muqueux, caillots, débris ou méchage ; à l'aide d'instruments à sinus frontal et d'optiques. Certains auteurs pensent que cela réduit l'inflammation locale et favorise la cicatrisation (121) . Cependant, ce débridement doit être méticuleux et peu agressif notamment lorsque l'ostium est peu ouvert (dans les Draf de type IIB), sous peine d'obtenir l'effet inverse. Il n'existe aucun consensus sur le délai et la fréquence de la réalisation de ces débridements après chirurgie endoscopique endonasale. Une évaluation endoscopique à une ou deux semaines de la chirurgie permet d'évaluer la nécessité du débridement et de sa fréquence (124) .

9.1.3. Corticothérapie

L'utilisation d'une corticothérapie peut revêtir des formes très variées : irrigations, pulvérisation ou gouttes en topique et utilisation systémique. Ils réduisent l'inflammation post-opératoire, l'œdème, les tissus de granulation, le dépôt de fibrine et la formation de cicatrices.

Rudmik et al ont montré que les stéroïdes topiques intranasaux débutés en période post-opératoire précoce améliorent les résultats après chirurgie endonasale, en particulier chez les patients porteurs de PNS (120). L'absorption systémique est très faible. Aucune recommandation n'existe spécifiquement pour la chirurgie du sinus frontal. Cependant de nombreux chirurgiens utilisent des irrigations avec des corticoïdes topiques (Budésonide 0,5 mg/2 ml dans 240 ml de sérum physiologique)

après le premier débridement, et les poursuivent jusqu'à ce que l'aspect endoscopique lors du suivi soit satisfaisant (123).

Les corticothérapies systémiques ne sont réservés qu'aux patients bénéficiant déjà de cette thérapeutique pour d'autres pathologies (asthme, polypose, rhinosinusite fongique allergique) avant la chirurgie. Selon les bénéfices de la chirurgie du sinus frontal et l'efficacité des irrigations avec topiques corticoïdes, une décroissance des corticoïdes systémiques pourra être initiée.

9.1.4. Antibiothérapie

Les surinfections bactériennes à *Staphylococcus aureus* ont été récemment associées comme étant un des facteurs d'échec après chirurgie de Draf de type III (125). De nombreux chirurgiens utilisent donc une antibiothérapie orale anti-staphylococcique pendant environ 2 semaines après chirurgie endoscopique du sinus frontal. Néanmoins, aucune étude n'a encore évalué l'efficacité de cette antibiothérapie sur les résultats à long terme. Les macrolides sont également utilisés pour leur effet anti-inflammatoire sur la muqueuse naso-sinusienne, bien qu'ils n'aient pas été étudiés de façon spécifique dans la chirurgie du sinus frontal.

9.1.5. Mitomycine

La mitomycine C est une substance antinéoplasique et antibiotique extraite du *Streptomyces caespitosus*. Son utilisation a été proposée devant ses propriétés anti-fibroblastiques réduisant la sur-cicatrisation. Chan et al l'ont évalué en peropératoire dans une étude prospective en comparaison à un placebo dans la chirurgie du sinus frontal. Aucune différence significative n'a été retrouvée sur le degré de sténose de l'ostium frontal post-opératoire à 1, 3 et 6 mois de suivi (126).

9.1.6. Calibrage

Les propriétés du calibrage dans la chirurgie endonasale sont de prévenir la sténose et de maintenir la perméabilité des voies de drainage du sinus frontal. Aucune recommandation spécifique n'existe à ce jour. Néanmoins, des indications relatives

peuvent être retenues, en rapport avec des risques importants de sténose post-opératoire : PNS sévère sous-jacente, exposition osseuse étendue ou circonférentielle du récessus frontal, diamètre étroit du néo-ostium, latéralisation du cornet moyen, reprise chirurgicale avec cicatrisation fibreuse de la région lors de la reprise, mucocèle étendue iatrogène ou après rhinosinusite chronique sévère (123) . De nombreux matériaux non résorbables ont été utilisés, dont les formes et les techniques d'applications sont variables. Nous utilisons actuellement dans notre centre des lames de silicone polymériques (Silactic ®) de 1 millimètre d'épaisseur. Il n'existe pas de consensus sur la durée de mise en place des stents. Certains préconisent de les laisser en place jusqu'à ce que la cicatrisation et l'épithélialisation locale soient satisfaisantes, soit environ 8 semaines. Weber et al laissaient leurs stents pendant 6 mois, avec des résultats à long terme satisfaisants. Hunter et al ont également de bon résultat après les avoir laissé en place entre 48 et 60 mois (127).

Plus récemment, l'utilisation de stent diffusant localement en période post-opératoire immédiate des agents antibiotiques ou corticoïdes s'est développée. Ces stents présentent l'avantage d'une part, d'éviter la mobilisation secondaire du cornet moyen et d'autre part, de délivrer localement des corticoïdes topiques réduisant l'inflammation et la formation de polype mais favorisant la cicatrisation post-opératoire (126). Ils n'ont cependant pas été évalués en termes de perméabilité des voies de drainage.

9.1.7. Dilatation itérative au ballonnet (voir partie 8)

Les dilatations itératives au ballonnet peuvent être intéressante lors de survenue de sténose secondaire symptomatique malgré des soins post-opératoires optimaux. Cette SFB post-opératoire permet dans quelques indications d'éviter une reprise chirurgicale. Ces sténoses secondaires sont dues soit à des polypes, soit à des tissus de cicatrisation ou à une néo-ostéogénèse. La réalisation d'une TDM post-opératoire révélant l'obstruction du méat par des tissus mous rend possible l'utilisation des ballons de dilatation. Les progrès récents dans la technologie de ces dispositifs permettent leur utilisation sous anesthésie locale en consultation. Les patients sélectionnés doivent être compliants et avoir une bonne exposition du récessus frontal.

Une surveillance rapprochée clinique et endoscopique ainsi que de nouvelles dilatations maintiennent la perméabilité du sinus frontal. La SFB pourrait donc devenir une pratique courante dans les suites opératoires après des Draf de type II ou III.

9.1.8. Traitement et suivi au long cours

Les soins post-opératoires et la surveillance à long terme (à partir de la 12^{ème} semaine) s'appuient sur l'histoire, la symptomatologie et l'endoscopie nasale du patient. La surveillance endoscopique est plus simple chez les patients ayant bénéficié d'une chirurgie de Draf de type III, la cavité frontale étant plus importante. La TDM post-opératoire est indiquée chez les patients symptomatiques dont l'endoscopie nasale est difficile.

Lors du suivi après chirurgie frontale de Draf de type III, le néo-ostium va progressivement se rétrécir au cours des deux premières années. Cependant, il n'existe aucune définition stricte de resténose post-opératoire. Plusieurs auteurs définissent la resténose lorsque le néo-ostium frontal présente un diamètre inférieur à 50-60% du néo-ostium peropératoire, d'autres lorsque celui-ci à une taille inférieure à 3 millimètres. Le point primordial reste les symptômes présentés par le patient, qui guideront éventuellement vers une reprise chirurgicale.

Le traitement médical des comorbidités comme la rhinite allergique ou la PNS sont poursuivis au long cours. Les irrigations des fosses nasales et les corticoïdes topiques sont généralement arrêtés après les 3 premiers mois post-opératoires.

9.2. Soins après l'abord externe

Les soins post-opératoires de l'abord externe du sinus frontal reposent essentiellement sur les soins de la cicatrice externe. Les soins infirmiers et les drains de Redon préviennent la survenue d'hématome lorsque le décollement est important, notamment dans les lambeaux frontaux ostéoplastiques. La cicatrisation de la région glabellaire, palpébrale, sourcilière ou bi-coronale doit être parfaite, sous peine de séquelles esthétiques.

D'autre part, la prise en charge d'une douleur frontale chronique secondaire à une atteinte du pédicule supra-orbitaire ou à l'utilisation de fraises diamantées représente la seconde partie des soins post-opératoires. Ces douleurs sont difficilement distinguées de celles préopératoires lors de sinusite frontale chronique.

Dans les trépanations frontales, le patient est placé sous antibiothérapie post-opératoire. Lorsque l'indication est une sinusite frontale aiguë compliquée, deux drains doivent être mis en place, l'un pour l'irrigation et le second pour l'évacuation dans les cas où le récessus serait obstrué. L'irrigation recommandée est un mélange de sérum physiologique avec de l'oxymétazoline. Une fois récupéré la perméabilité des voies de drainage récupéré, les drains peuvent être retirés.

9.3. Soins après les abords combinés

Les soins post-opératoires reprennent les points spécifiques de chaque abord.

10. Complications

10.1. Abord endonasal

Les particularités de la chirurgie du sinus frontal avancée est la réalisation et l'utilisation de matériels agressifs tels que les fraises ou les lames de microdébrideurs dans une région étroite, à proximité de structures nobles. De nombreuses complications parmi lesquelles les hémorragies, les brèches orbitaires et méningées mais aussi l'échec de l'intervention et les crustations (128) . La fréquence de complications majeures (regroupant les hémorragies peropératoires avec transfusions et les atteintes orbitaires et méningées) est estimée à moins de 0,5% (129) voire 1% dans des études générales sur la chirurgie endonasale (130) .

10.1.1. Hémorragie

Un saignement important par traumatisme de l'artère ethmoïdale antérieure peut survenir. En effet, l'AEA est très proche de la partie postérieure du récessus frontal. La prise en charge de ce saignement s'effectue avec une aspiration de diamètre suffisant et d'une bipolaire de Dessi.

Le risque majeur en cas de section puis de rétraction de l'AEA est un hématome orbitaire, se manifestant par une exophtalmie et une augmentation de la pression intra-oculaire (PIO). En cas d'augmentation importante de la PIO, il est conseillé de retirer le méchage nasal et de comprimer le globe orbitaire pendant 2 minutes. La réalisation d'une canthotomie latérale et d'une cantholyse supérieure et inférieure permettent de diminuer la PIO. En cas de pression supérieure à 30 mmHg, le risque pour le nerf optique est trop important, une décompression orbitaire est à réaliser. De façon rarissime, un hématome intra-crânien peut se produire par le trajet intra-crânien de l'AEA.

La fréquence d'hémorragie majeure, défini comme nécessitant une transfusion sanguine, non spécifique de la chirurgie endonasale mais de la chirurgie endoscopique sinusienne est de 0,76 % (130).

10.1.2. Brèches orbitaires

La proximité de l'orbite et la finesse de la lame papyracée (qui correspond à la paroi médiale de l'orbite), peuvent conduire le chirurgien à effectuer une brèche orbitaire. Si celle-ci est repérée, l'aspiration ou l'utilisation de microdébrideur doit être impérativement évitées. Cependant, lorsque la chirurgie est poursuivie sans distinguer la brèche, le risque est une atteinte étendue des muscles orbitaires. Leur fréquence est inférieure à 1% (118).

10.1.3. Brèche méningée et fuite de liquide céphalo-rachidien

Les fuites de liquide céphalo-rachidien (LCR) peuvent être soit détectées en peropératoire, soit en période post-opératoire. Lorsqu'elle est immédiatement repérée, une fermeture en utilisant un greffon muqueux ou du fascia lata recouvert de colle biologique est réalisée. En cas de fuite de LCR secondaire et de l'absence de fermeture spontanée, il est impératif de fermer la brèche. Avant cela, une TDM est indispensable. Sa fréquence est estimée à environ 0,1% devant toute type de chirurgie endonasale (131) . Cette complication extrêmement rare explique l'absence de grandes séries de patients après chirurgie du sinus frontal. Il n'est pas donc pas évident que l'incidence de cette complication soit plus élevée dans les sinusotomies frontales que dans les chirurgies endonasales standard.

10.1.4. Échec

L'échec de la chirurgie endonasale est défini comme la récurrence ou la persistance des symptômes. Elle est souvent secondaire à une latéralisation du cornet moyen, à la persistance d'un reliquat du PU ou de la BE, ou à une cicatrisation fibreuse/osseuse du récessus frontal. Il en résulte une nouvelle obstruction du récessus frontal. Ce taux d'échec après chirurgie endonasale a tendance à se réduire avec l'amélioration des techniques chirurgicales, la miniaturisation du matériel et l'utilisation de lambeaux pédiculés.

10.1.5. Crustation

L'étendue des tissus cicatriciels et la présence d'une perforation septale peuvent entraîner, notamment dans les régions avec climat sec, des croûtages importants de la cavité nasale. Ils peuvent être à l'origine de sensation de plénitude nasale plus gênante que les symptômes initiaux des patients.

10.2. Voie externe

Les complications après voie externe sont assez standards. Elles sont marquées par les risques d'hématomes et d'infections de la cicatrice. La fréquence des cellulites après trépanation frontale sont estimés entre 2,1 et 4,5 % (118). Compte tenu de l'emplacement, les séquelles esthétiques cutanées et du revêtement osseux sous-jacents sont des complications fréquentes. Le plus souvent, les volets osseux sont remis en place et fixés à l'aide de plaque métallique, et les cicatrices cutanées bien soignées.

De plus, des douleurs chroniques frontales ont été décrites à la suite des chirurgies par voie externe. En cas de décollement important lors du LFO, des atteintes du rameau frontal du nerf facial sont décrites et à l'origine de parésie frontale. L'atteinte également du pédicule supra-orbitaire lors des voies bi-coronales, intra-sourcilières, de blépharoplasties supérieures entraîne des paresthésies frontales permanentes voire une diplopie.

En cas de pose de clou de Lemoyne, les complications spécifiques sont la pénétration dans la fosse crânienne antérieure ou une cellulite qui peut résulter de lavages réalisés à des pressions trop élevées.

10.3. Voies combinées

Les complications des voies combinées regroupent les complications associées aux deux abordés réalisés : endoscopique et externe.

10.4. Sinusoplastie frontale au ballon

Les complications principales des sinusoplasties sont les échecs de dilatation, nécessitant soit de nouvelles dilatations, soit une prise en charge plus agressive. Les douleurs ou les saignements peuvent survenir lors des procédures sous anesthésie locale, ou à la suite de celle-ci.

11. Discussion

Cette partie est consacrée à un point de vue critique sur les différentes prises en charge et la pertinence des indications. Nous tenterons également de synthétiser les différentes indications de ces voies d'abord permettant la prise en charge des pathologies du sinus, en les simplifiant par l'intermédiaire d'un arbre décisionnel.

11.1. Voies endoscopiques

La chirurgie par voie endoscopique du sinus frontal est un sujet passionnant et encore en plein essor suite à de nombreux progrès récents. En effet malgré une région anatomique étroite, il existe de multiples types de chirurgies différentes et des pathologies variées. Cette variété associée aux difficultés anatomiques explique l'immense champ de possibilité et l'absence de consensus franc dans le choix des différents abords devant une pathologie du sinus frontal.

Cette chirurgie nécessite donc une expertise particulière en chirurgie endonasale. Elle est souvent effectuée dans les centres universitaires, de par sa relative faible fréquence.

Les chirurgies de Draf sont bien codifiées ainsi que les indications. Cependant, le choix entre un Draf de type IIb ou III n'est cependant pas simple. La préservation d'un récessus frontal sain est un dilemme. En effet, les chirurgies de Draf de type III sont les chirurgies de Draf les plus souvent effectués dans les séries, compte tenu des indications et de leurs bons résultats (125,132) . Cependant, les dernières données rappellent que la chirurgie du sinus frontal doit être la moins traumatique possible, sensiblement reprises des concepts initiaux émis par Stammberger. L'utilisation accrue des ballons dilatateurs dans la chirurgie sinusienne et notamment au niveau du sinus frontal va dans ce sens. Les indications et le choix de la technique à utiliser ne sont donc pas évident. Les résultats de la sinusoplastie sont pour l'instant faiblement évalués.

La plupart des repères en chirurgie du sinus frontal par voie endonasale sont inchangés ceux décrits par Draf il y a vingt ans. Malgré tout, les récents articles insistent sur l'utilisation des repères postérieurs constitués par le SCE et la BNAEA.

Comme nous l'avons vu en détail, la fente ethmoïdale (FE) et le foramen cribroethmoïdal (FCE) constituent des éléments très importants dans la chirurgie du sinus frontal. La FE est une ouverture de 2 à 6 millimètres au niveau médiale et adjacent de la crista galli, et à la partie toute antérieure de la lame criblée. A ce niveau, la dure-mère présente sur sa face médiale. Cette région est à grand risque de brèche méningée, notamment au niveau de la pénétration de l'AEA dans la fente olfactive. Dans ce FCE chemine la branche nasale de l'artère ethmoïdale antérieure (BNAEA) et une branche du nerf ethmoïdal antérieur. Ce foramen mesure 1 à 2 millimètres de long. Il s'ensuit la naissance du sillon cribroethmoïdal (SCE) dans lequel la BNAEA chemine également.

Ces nouveaux repères sont de réelles améliorations et nouveautés dans la systématisation anatomique endonasale du sinus frontal. Il est donc important de les utiliser, et ce d'autant plus qu'ils permettent d'éviter les complications potentielles postérieures.

Enfin, malgré les nombreuses techniques et voies d'abord citées, d'autres abords peu développés pour le moment pourraient être intéressants. Cité par Korban et Casiano, la voie d'abord supra-turbinale endoscopique est peu décrite dans la littérature (133). Elle s'appuie sur un repère anatomique quasi-constant qui est la paroi médiale de l'aggr nasi (appelé aussi « barre verticale » (71)). Ce repère se situe légèrement en avant et latéralement par rapport au septum nasale antéro-supérieur de la SFTS. Le suivi de la paroi médiale de la cellule d'AN et de la cellule supra-aggr (si présente) conduirait au plancher du sinus frontal via l'ostium du sinus frontal. Il pourrait donc être un repère important à prendre en compte dans cette chirurgie. Bien évidemment, les repères sont à disséquer tels que les LP et les PFM latéralement et en avant, le BNF dont le fraisage sera ici légèrement latéralisé. L'insertion du cornet moyen sera réséquée et précédemment repérée sur la TDM. Au niveau postérieur, le repérage du SCE et de la BNAEA est le plus prudent. Même si l'accès au sinus frontal se fait par

cette voie supra-turbinale, le reste de la chirurgie dépend de l'étendue du fraisage selon Draf (**Figure 52**).

Les sinusites et les lésions bénignes ou malignes médianes (sans extension latérale) posent des problèmes modérés. Les lésions latéralisées ou les mucocèles multiloculées font rapidement récuser la voie endonasale exclusive. Tout ce qui se situe entre ces deux extrêmes est sujet à discussion.

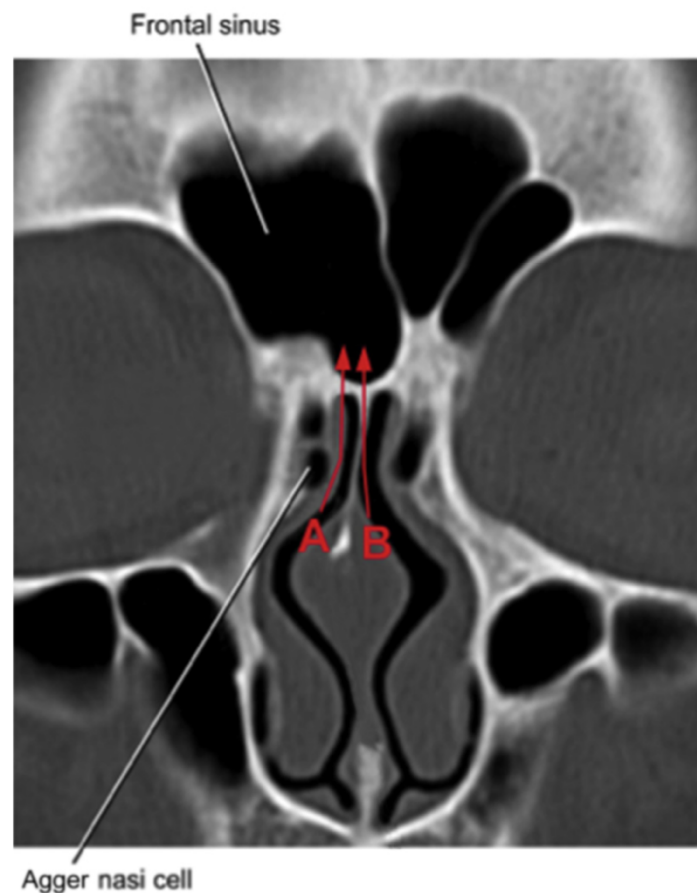


Figure 52 : Coupe tomodensitométrique coronale, montrant en A l'accès par la voie supra-turbinale, et en B l'accès par la sinusotomie frontale trans-septale (SFTS), d'après Korban.

Enfin, la réalisation de chirurgie de drainage étendu chez les patients symptomatiques avec une pathologie sous-jacente diffuse est répandue. Les Nord-Américains, et pas seulement eux, sont très interventionnistes dans ces indications, et réalisent très fréquemment des chirurgies de drainage étendues (74,75,134) .

Les derniers résultats fonctionnels après Draf de type III sont bons. Les deux séries les plus récentes et plus importantes sont respectivement celle de Anderson et Sindwani en 2009, et Naidoo et al en 2014. La première regroupait 612 patients, avec un suivi moyen de 28,5 mois et une perméabilité du sinus frontal de 96% (132) . La seconde regroupait 229 patients avec un suivi moyen de 45 mois et une perméabilité du sinus frontal de 95% (125) . La perméabilité était définie dans ces études par l'observation en nasofibroscopie de l'ostium du sinus frontal.

Nous avons tenté de résumer les différents cas de figures et indications en créant un arbre décisionnel simplifié de prise en charge thérapeutique après échec des traitement médicaux devant des pathologies du sinus frontal (**Figure 53**). Bien évidemment, cette figure est un résumé rapide et ne peut se soustraire à l'évaluation clinique locale et radiologique, mais aussi aux habitudes du centre et à l'expérience du chirurgien rhinologiste en charge du patient.

11.2. Voies externes

L'utilisation des voies d'abord externes restent cependant minimales par rapport à la proportion d'abord endonasal. Dans les dernières séries importantes, elles représentent seulement 3 % des abord. Cependant, elles peuvent être très efficaces lorsque la voie endonasale ne l'est pas. Dans notre centre, sa réalisation est rare. Les sanctions esthétiques sont importantes, mais son apprentissage doit être maintenu. L'intervention de l'équipe neurochirurgicale peut être nécessaire.

Les autres voies externes, notamment la réalisation de trépanation frontale est souvent réalisée dans le cadre de sinus frontal aiguë compliquée en urgence, lorsque le chirurgien rhinologiste n'est pas forcément disponible. Cette trépanation est un geste à bien maîtriser car les risques peuvent être importants au niveau de l'étage antérieur de la base de crâne.

Plus récemment, l'abord externe du sinus frontal s'oriente vers des voies esthétiques. En effet, au travers de la voie de blépharoplastie supérieure, l'accès externe au sinus frontal s'effectue sans aucune rançon esthétique. Cet abord externe semble être un

abord d'avenir, d'autant plus que sa réalisation n'est pas difficile et ses résultats sont encourageants (135,136) .

11.3. Voies combinées

L'accès à la partie latérale et supérieure du sinus frontal est toujours un défi pour le chirurgien rhinologiste. De nombreuses études confirmant l'intérêt et le succès de ces voies dites combinées.

Makary et al ont rapporté dernièrement pour une série de 7 patients dont les voies combinées endoscopiques et la blépharoplastie supérieure étaient indiquées devant une lésion latérale à la ligne médio-pupillaire. Les résultats sont satisfaisants dans le traitement de mucopyocèle, accédant à la pathologie et permettant une perméabilité sinusienne au décours (137). Kopelovitch et al ont réalisé une série de 2 patients atteints de mucocèles par voie combinée (135). Knipe et al ont publié une série de 5 patients, dont 3 atteints de mucopyocèle, opéré par voie combinée avec succès (136). Albathi et al ont publié récemment une série sur l'intérêt des voies combinées dans la prise en charge de lésions bénignes tels que le papillome inversé (138). Batra et al ont également montré l'efficacité de l'abord combiné dans le traitement de pathologies variées du sinus frontal (sinusite chronique, mucocèles, papillome inversé, ostéome) (139) .

Ces voies combinées présentent donc un intérêt croissant chez les rhinologistes, notamment lorsque les voies endonasales simples ne sont plus indiquées. Devant des complications et des séquelles esthétiques acceptables comparées aux voies externes étendues, la chirurgie du sinus frontal par voie combinée est un excellent compromis.

Nous remarquons cependant dans les études une hétérogénéité de la définition de l'extension latérale dans le sinus frontal nécessitant un abord externe. Le plan sagittal passant par la lame papyracée est souvent présent (65) . Le plan médio pupillaire est également évoqué (76) . Cependant, cette extension est à pondérer avec la pneumatisation générale des sinus frontaux, la distance inter-orbitaire et le pied d'insertion.

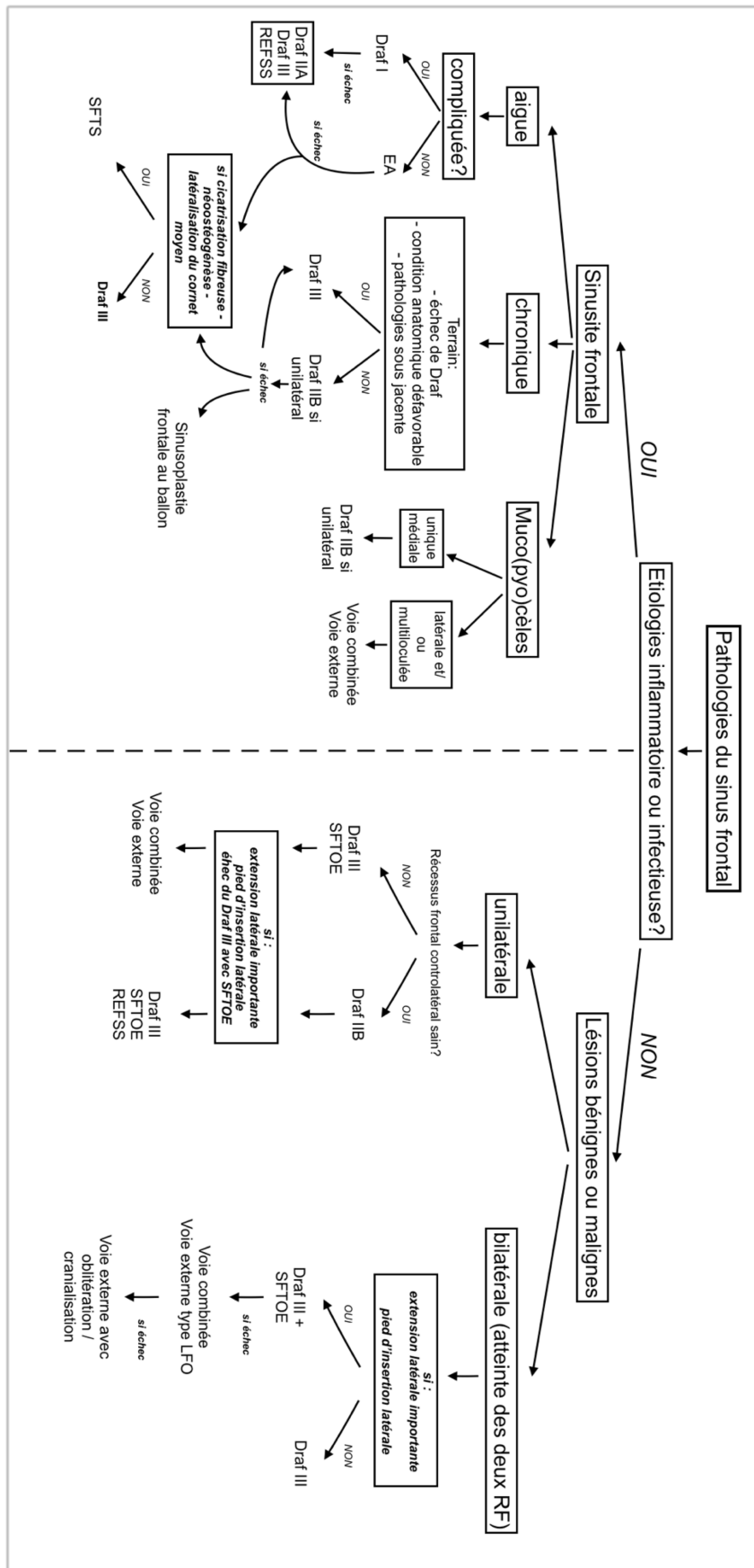


Figure 53 : Arbre décisionnel simplifié après échec des traitements médicaux, sur la prise en charge chirurgicale des pathologies du sinus frontal.

12. Conclusion

La chirurgie du sinus frontal est un des plus grands challenges de la chirurgie endonasale. La connaissance de l'embryologie et de l'anatomie du sinus frontal est primordiale. Les nombreuses classifications des cellules ethmoïdales et frontales sont très utiles pour la communication et l'apprentissage de la chirurgie du sinus frontal.

L'objectif des classifications anatomiques des cellules ethmoïdo-frontales démontrent l'intérêt toujours croissant de la compréhension de l'anatomie du récessus frontal, facilitant l'appréhension de la chirurgie du sinus frontal. Les classifications de Bent et Kuhn, puis plus récemment celle de l'IFAC sont les deux classifications actuelles indispensables.

Les objectifs d'une chirurgie du sinus frontal sont l'obtention d'une perméabilité du sinus frontal et de ses voies de drainage à long terme permettant la régression des symptômes ou la résection complète de la lésion. Les connaissances approfondies de l'anatomie nasale et frontale radiologique et endoscopique sont essentielles pour la prise en charge adéquate des patients. L'utilisation de repères anatomiques pertinents et connus assure une chirurgie précise et limite ainsi la survenue de complications. L'acquisition d'expérience des chirurgiens rhinologistes depuis le commencement de la chirurgie endonasale du sinus frontal et la progression des différentes équipes promettent de belles perspectives.

Malgré l'inéluctable remplacement des voies externes par la chirurgie endoscopique, la poursuite de son apprentissage peut s'avérer très utile dans quelques cas. Le développement récent, d'une part, des voies combinées lorsque la chirurgie endoscopique seule est impossible, et d'autre part des sinusoplasties frontales au ballon ouvrent un large choix de prise en charge. Ces techniques, et notamment la sinusoplastie frontale au ballon demandent encore à être évaluées à long terme.

Les soins post-opératoires prennent une place importante dans la prise en charge du patient, malgré l'absence de recommandations spécifiques.

La chirurgie future du sinus frontal semble indissociable de nos jours de l'utilisation de la sinuso-navigation. L'avenir de la prise en charge du sinus frontal fera intervenir les progrès de la sinuso-navigation et la miniaturisation des instruments, qui méritent de nouveaux progrès et de nouvelles évolutions.

Bibliographie

1. Svider PF, Sekhsaria V, Cohen DS, Eloy JA, Setzen M, Folbe AJ. Geographic and temporal trends in frontal sinus surgery. *Int Forum Allergy Rhinol.* 2015;5(1):46-54.
2. Lund VJ, Stammberger H, Fokkens WJ, Beale T, Bernal-Sprekelsen M, Eloy P, et al. European position paper on the anatomical terminology of the internal nose and paranasal sinuses. *Rhinol Suppl.* mars 2014;24:1-34.
3. Van Alyea OE. Frontal sinus drainage. *Ann Otol Rhinol Laryngol.* juin 1946;55:267-77.
4. Bent JP, Cuijly-Siller C, Kuhn FA. The Frontal Cell as a Cause of Frontal Sinus Obstruction. *Am J Rhinol.* 1 juill 1994;8(4):185-92.
5. Wormald P-J, Hoseman W, Callejas C, Weber RK, Kennedy DW, Citardi MJ, et al. The International Frontal Sinus Anatomy Classification (IFAC) and Classification of the Extent of Endoscopic Frontal Sinus Surgery (EFSS). *Int Forum Allergy Rhinol.* 2016;6(7):677-96.
6. Schaeffer JP. The genesis, development, and adult anatomy of the nasofrontal region in man. *Am J Anat.* 1916;20(1):125-46.
7. Kasper KA. Nasofrontal connections: a study based on one hundred consecutive dissections. *Arch Otolaryngol.* 1 mars 1936;23(3):322-43.
8. Peynegre R, Rouvier P. Anatomy and Anatomical Variations of the Paranasal Sinuses. In: Gershwin ME, Incaudo GA, éditeurs. *Diseases of the Sinuses: A Comprehensive Textbook of Diagnosis and Treatment [Internet].* Totowa, NJ: Humana Press; 1996.
9. Sadler TW. *Langman's Medical Embryology.* Ninth Edition. Lippincott Williams & Wilkins; 2011. 387 p.
10. Kennedy DW, Bolger WE, Zinreich SJ. *Diseases of the Sinuses: Diagnosis and Management.* PMPH-USA; 2001. 456 p.
11. Al-Bar MH, Lieberman SM, Casiano RR. Surgical Anatomy and Embryology of the Frontal Sinus. In: Kountakis SE, Senior BA, Draf W, éditeurs. *The Frontal Sinus.* Berlin, Heidelberg: Springer Berlin Heidelberg; 2016.
12. Guerram A, Minor J-ML, Renger S, Bierry G. Brief communication: The size of the human frontal sinuses in adults presenting complete persistence of the metopic suture. *Am J Phys Anthropol.* 2014;154(4):621-7.
13. Çakur B, Sumbullu MA, Durna NB. Aplasia and agenesis of the frontal sinus in Turkish individuals: a retrospective study using dental volumetric tomography. *Int J Med Sci.* 8 avr 2011;8(3):278-82.
14. Hanson CL, Owsley DW. Frontal sinus size in Eskimo populations. *Am J Phys Anthropol.* août 1980;53(2):251-5.
15. Schmittbuhl M, Le Minor JM. New approaches to human facial morphology using automatic quantification of the relative positions of the orbital and nasal apertures. *Surg Radiol Anat SRA.* 1998;20(5):321-7.
16. Schmittbuhl M, Le Minor J-M, Schaaf A. Relative orbitonasal overlap in african great apes and humans quantified by the automatic determination of horizontal and vertical lines of reference. *Primates.* 1 avr 1999;40(2):301-10.
17. Libersa C, Faber M. La date d'apparition du sinus frontal chez l'enfant. *J Fr Otorhinolaryngol.* 1958;(5):501-5.
18. Tatlisumak E, Ovali GY, Asirdizer M, Aslan A, Ozyurt B, Bayindir P, et al. CT study on morphometry of frontal sinus. *Clin Anat N Y N.* mai 2008;21(4):287-93.
19. Yüksel Aslier NG, Karabay N, Zeybek G, Keskinoglu P, Kiray A, Sütay S, et al. The classification of frontal sinus pneumatization patterns by CT-based volumetry. *Surg Radiol Anat SRA.* oct 2016;38(8):923-30.

20. Terracol J, Ardouin P. [Embryologic origin of ethmoid and paranasal cavities in man (clarification of the question)]. *Rev Laryngol - Otol - Rhinol*. juin 1968;89(5):260-4.
21. Ferrari M, Schreiber A, Mattavelli D, Rampinelli V, Buffoli B, Ravanelli M, et al. The Terracol and Ardouin developmental model of frontal sinus drainage pathway and surrounding spaces: a radiologic validation. *Int Forum Allergy Rhinol*. 2018;8(5):624-30.
22. McLaughlin RB, Rehl RM, Lanza DC. Clinically relevant frontal sinus anatomy and physiology. *Otolaryngol Clin North Am*. 1 févr 2001;34(1):1-22.
23. Wormald PJ, Ananda A, Nair S. Modified endoscopic lothrop as a salvage for the failed osteoplastic flap with obliteration. *The Laryngoscope*. 2003;113(11):1988-92.
24. Stammberger HR, Kennedy DW. Paranasal Sinuses: Anatomic Terminology and Nomenclature. *Ann Otol Rhinol Laryngol*. 1 oct 1995;104(10_suppl):7-16.
25. Haute Autorité de Santé. Sinusite de l'adulte. Saint-Denis La plaine: Recommandation de pratique clinique HAS; 2016.
26. Kuhn FA. Chronic frontal sinusitis: The endoscopic frontal recess approach. *Oper Tech Otolaryngol-Head Neck Surg*. 1 sept 1996;7(3):222-9.
27. Kuhn FA. An integrated approach to frontal sinus surgery. *Otolaryngol Clin North Am*. juin 2006;39(3):437-61, viii.
28. Lee WT, Kuhn FA, Citardi MJ. 3D computed tomographic analysis of frontal recess anatomy in patients without frontal sinusitis. *Otolaryngol--Head Neck Surg Off J Am Acad Otolaryngol-Head Neck Surg*. sept 2004;131(3):164-73.
29. Jimenez-Chobillon A, Jankowski R. Chirurgie du sinus frontal (tumeurs et traumatismes exclus). EMC Elsevier SAS Paris - Tech Chir - Tête Cou - 46-160. 2005.
30. Kuhn FA, Javer AR. Primary endoscopic management of the frontal sinus. *Otolaryngol Clin North Am*. févr 2001;34(1):59-75.
31. Pianta L, Ferrari M, Schreiber A, Mattavelli D, Lancini D, Bottazzoli M, et al. Agger-bullar classification (ABC) of the frontal sinus drainage pathway: validation in a preclinical setting. *Int Forum Allergy Rhinol*. 2016;6(9):981-9.
32. Choby G, Thamboo A, Won T-B, Kim J, Shih LC, Hwang PH. Computed tomography analysis of frontal cell prevalence according to the International Frontal Sinus Anatomy Classification. *Int Forum Allergy Rhinol*. 2018;8(7):825-30.
33. Wormald PJ. The agger nasi cell: the key to understanding the anatomy of the frontal recess. *Otolaryngol--Head Neck Surg Off J Am Acad Otolaryngol-Head Neck Surg*. nov 2003;129(5):497-507.
34. Owen RG, Kuhn FA. Supraorbital Ethmoid Cell. *Otolaryngol Neck Surg*. 1 févr 1997;116(2):254-61.
35. Escalard C, Roussel L-M, Hamon M, Kazemi A, Patron V, Hitier M. New detailed description of the anterior part of the cribriform plate using anatomic specimens and computed tomography. *Surg Radiol Anat SRA*. juill 2019;41(7):801-8.
36. Roussel L-M, Hitier M, Lechapt E, Patron V, Moreau S. Anatomie de la lame criblée antérieure. *Morphologie*. 1 sept 2018;102(338):136.
37. Patron V, Berkaoui J, Jankowski R, Lechapt-Zalcman E, Moreau S, Hitier M. The forgotten foramina: a study of the anterior cribriform plate. *Surg Radiol Anat*. 1 sept 2015;37(7):835-40.
38. Patron V. Note technique: Comment identifier la lame criblée antérieure dans l'approche médiale du sinus frontal. *Ann Fr D'oto-Rhino-Laryngol Pathol Cervico-Faciale*. 2019;
39. Keros P. Über die praktische Bedeutung der Niveauunterschiede der Lamina cribrosa des Ethmoids. *Z Laryngol Rhinol Otol*. 1965;41:808-813.

40. Daniels DL, Mafee MF, Smith MM, Smith TL, Naidich TP, Brown WD, et al. The frontal sinus drainage pathway and related structures. *AJNR Am J Neuroradiol.* sept 2003;24(8):1618-27.
41. Chang CM, Fang KM, Huang TW, Wang CT, Cheng PW. Three-dimensional analysis of the surface registration accuracy of electromagnetic navigation systems in live endoscopic sinus surgery. *Rhinology.* déc 2013;51(4):343-8.
42. Kral F, Puschban EJ, Riechelmann H, Pedross F, Freysinger W. Optical and electromagnetic tracking for navigated surgery of the sinuses and frontal skull base. *Rhinology.* août 2011;49(3):364-8.
43. Glicksman JT, Reger C, Parasher AK, Kennedy DW. Accuracy of computer-assisted navigation: significant augmentation by facial recognition software. *Int Forum Allergy Rhinol.* 2017;7(9):884-8.
44. Patron V. Améliorer sa chirurgie endoscopique endonasale grâce aux pointeurs flexibles 1,5 mm : application à la sinusotomie frontale. *ORL MAG Ann Fr ORL Pathol Cervico-Faciale.* 2018;
45. Righini CA, Atallah I, Reyt E. Optimal enlargement of the frontal sinus approach. *Eur Ann Otorhinolaryngol Head Neck Dis.* nov 2016;133(5):349-53.
46. Yao WC, Bleier BS. Centrifugal frontal sinus dissection technique: addressing anterior and posterior frontoethmoidal air cells. *Int Forum Allergy Rhinol.* août 2015;5(8):761-3.
47. Stammberger H. FESS," uncapping the Egg", the Endoscopic Approach to Frontal Recess and Sinuses: A Surgical Technique of the Graz University Medical School; Introducing the New Karl Storz 45 Hopkins II Telescopes. Verlag Endo-Press; 1999.
48. Kennedy DW. Functional Endoscopic Sinus Surgery: Technique. *Arch Otolaryngol.* 1 oct 1985;111(10):643-9.
49. Rainer WEBER, Werner HOSEMANN, Thomas KÜHNEL,. Hands-On Dissection Guide on ENDOSCOPIC ENDONASAL SINUS SURGERY. Endo-Press GmbH; 2017. 75 p.
50. Weber RK, Hosemann W. Comprehensive review on endonasal endoscopic sinus surgery. *GMS Curr Top Otorhinolaryngol Head Neck Surg.* 2015;14:Doc5-8.
51. Albu S, Baciut M. Failures in endoscopic surgery of the maxillary sinus. *Otolaryngol--Head Neck Surg Off J Am Acad Otolaryngol-Head Neck Surg.* févr 2010;142(2):196-201.
52. Baker AR, Baker AB. Anaesthesia for endoscopic sinus surgery. *Acta Anaesthesiol Scand.* août 2010;54(7):795-803.
53. Higgins TS, Hwang PH, Kingdom TT, Orlandi RR, Stammberger H, Han JK. Systematic review of topical vasoconstrictors in endoscopic sinus surgery. *The Laryngoscope.* févr 2011;121(2):422-32.
54. Khosla AJ, Pernas FG, Maeso PA. Meta-analysis and literature review of techniques to achieve hemostasis in endoscopic sinus surgery. *Int Forum Allergy Rhinol.* juin 2013;3(6):482-7.
55. Pundir V, Pundir J, Georgalas C, Fokkens WJ. Role of tranexamic acid in endoscopic sinus surgery - a systematic review and meta-analysis. *Rhinology.* déc 2013;51(4):291-7.
56. Athanasiadis T, Beule AG, Wormald PJ. Effects of topical antifibrinolytics in endoscopic sinus surgery: a pilot randomized controlled trial. *Am J Rhinol.* déc 2007;21(6):737-42.
57. Wright ED, Agrawal S. Impact of perioperative systemic steroids on surgical outcomes in patients with chronic rhinosinusitis with polyposis: evaluation with the novel Perioperative Sinus Endoscopy (POSE) scoring system. *The Laryngoscope.* nov 2007;117(11 Pt 2 Suppl 115):1-28.

58. Hathorn IF, Habib A-RR, Manji J, Javer AR. Comparing the reverse Trendelenburg and horizontal position for endoscopic sinus surgery: a randomized controlled trial. *Otolaryngol--Head Neck Surg Off J Am Acad Otolaryngol-Head Neck Surg.* févr 2013;148(2):308-13.
59. Gan EC, Habib A-RR, Rajwani A, Javer AR. Five-degree, 10-degree, and 20-degree reverse Trendelenburg position during functional endoscopic sinus surgery: a double-blind randomized controlled trial. *Int Forum Allergy Rhinol.* janv 2014;4(1):61-8.
60. Chandra RK, Conley DB, Kern RC. Prophylactic i.v. Antibiotics in Functional Endoscopic Sinus Surgery: Trends and Attitudes of the American Rhinologic Society Membership. *Am J Rhinol Allergy.* 1 juill 2009;23(4):448-50.
61. Brown SM, Anand VK, Tabaei A, Schwartz TH. Role of perioperative antibiotics in endoscopic skull base surgery. *The Laryngoscope.* sept 2007;117(9):1528-32.
62. Martin C, Auboyer C, Boisson M, Dupont H, Gauzit R, Kitzis M, et al. Antibioprophylaxie en chirurgie et médecine interventionnelle (patients adultes). Actualisation 2018. *Anesth Réanimation.* 16 juill 2019.
63. Yoon JH, Kim KS, Jung DH, Kim SS, Koh KS, Oh CS, et al. Fontanelle and uncinete process in the lateral wall of the human nasal cavity. *The Laryngoscope.* févr 2000;110(2 Pt 1):281-5.
64. Wormald PJ, McDonogh M. The « swing-door » technique for uncinectomy in endoscopic sinus surgery. *J Laryngol Otol.* juin 1998;112(6):547-51.
65. Draf W. Endonasal Frontal Sinus Drainage Type I–III According to Draf. In: Kountakis SE, Senior BA, Draf W, éditeurs. *The Frontal Sinus.* Berlin, Heidelberg: Springer Berlin Heidelberg; 2016. p. 337-55.
66. Draf W. Endonasal micro-endoscopic frontal sinus surgery: The fulda concept. *Oper Tech Otolaryngol-Head Neck Surg.* 1 déc 1991;2(4):234-40.
67. Weber R, Draf W, Kratzsch B, Hosemann W, Schaefer SD. Modern concepts of frontal sinus surgery. *The Laryngoscope.* janv 2001;111(1):137-46.
68. Wormald P-J. Three-dimensional building block approach to understanding the anatomy of the frontal recess and frontal sinus. *Oper Tech Otolaryngol-Head Neck Surg.* 2006;17(1):2–5.
69. Sahu N, Casiano RR. Nasal branch of the anterior ethmoid artery: a consistent landmark for a midline approach to the frontal sinus. *Int Forum Allergy Rhinol.* mai 2019;9(5):562-6.
70. Upadhyay S, Buohliqah L, Vieira Junior G, Otto BA, Prevedello DM, Carrau RL. First olfactory fiber as an anatomical landmark for frontal sinus surgery. *The Laryngoscope.* 2016;126(5):1039-45.
71. Stamm A, Nogueira JF, Americo RR, Silva MLS. Frontal sinus approach: the ‘vertical bar’ concept. *Clin Otolaryngol.* 2009;34(4):407-8.
72. Wormald PJ. The axillary flap approach to the frontal recess. *The Laryngoscope.* mars 2002;112(3):494-9.
73. Chen PG, Bassiouni A, Wormald P-J. Incidence of middle turbinate lateralization after axillary flap approach to the frontal recess. *Int Forum Allergy Rhinol.* avr 2014;4(4):333-8.
74. Virgin FW, Rowe SM, Wade MB, Gaggar A, Leon KJ, Young KR, et al. Extensive surgical and comprehensive postoperative medical management for cystic fibrosis chronic rhinosinusitis. *Am J Rhinol Allergy.* févr 2012;26(1):70-5.
75. Liang J, Higgins TS, Ishman SL, Boss EF, Benke JR, Lin SY. Surgical management of chronic rhinosinusitis in cystic fibrosis: a systematic review. *Int Forum Allergy Rhinol.* oct 2013;3(10):814-22.
76. Karligkiotis A, Pistochini A, Turri-Zanoni M, Terranova P, Volpi L, Battaglia P, et al. Endoscopic endonasal orbital transposition to expand the frontal sinus approaches. *Am J Rhinol Allergy.* déc 2015;29(6):449-56.

77. Chin D, Snidvongs K, Kalish L, Sacks R, Harvey RJ. The outside-in approach to the modified endoscopic Lothrop procedure. *The Laryngoscope*. août 2012;122(8):1661-9.
78. Swanson PB, Lanza DC, Vining EM, Kennedy DW. The Effect of Middle Turbinate Resection upon the Frontal Sinus. *Am J Rhinol*. 1 juill 1995;9(4):191-6.
79. Pete S. Batra, Donald C. Lanza BT, Kountakis SE. Endoscopic Trans-septal Frontal Sinusotomy. In: Kountakis SE, Senior BA, Draf W, éditeurs. *The Frontal Sinus*. Berlin, Heidelberg: Springer Berlin Heidelberg; 2005. p. 251-9.
80. Lee JM, Palmer JN. Indications for the osteoplastic flap in the endoscopic era. *Curr Opin Otolaryngol Head Neck Surg*. févr 2011;19(1):11.
81. Castelnuovo P, Pistochini A, Locatelli D. Different surgical approaches to the sellar region: focusing on the « two nostrils four hands technique ». *Rhinology*. mars 2006;44(1):2-7.
82. Castelnuovo P, Dallan I, Locatelli D, Battaglia P, Farneti P, Tomazic PV, et al. Endoscopic transnasal intraorbital surgery: our experience with 16 cases. *Eur Arch Oto-Rhino-Laryngol Off J Eur Fed Oto-Rhino-Laryngol Soc EUFOS Affil Ger Soc Oto-Rhino-Laryngol - Head Neck Surg*. août 2012;269(8):1929-35.
83. Eloy JA, Liu JK, Choudhry OJ, Anstead AS, Tessema B, Folbe AJ, et al. Modified subtotal lothrop procedure for extended frontal sinus and anterior skull base access: a cadaveric feasibility study with clinical correlates. *J Neurol Surg Part B Skull Base*. juin 2013;74(3):130-5.
84. Eloy JA, Mady LJ, Kanumuri VV, Svider PF, Liu JK. Modified subtotal-Lothrop procedure for extended frontal sinus and anterior skull-base access: a case series. *Int Forum Allergy Rhinol*. juin 2014;4(6):517-21.
85. Eloy JA, Friedel ME, Murray KP, Liu JK. Modified hemi-Lothrop procedure for supraorbital frontal sinus access: a cadaveric feasibility study. *Otolaryngol--Head Neck Surg Off J Am Acad Otolaryngol-Head Neck Surg*. sept 2011;145(3):489-93.
86. Friedel ME, Li S, Langer PD, Liu JK, Eloy JA. Modified hemi-Lothrop procedure for supraorbital ethmoid lesion access. *The Laryngoscope*. févr 2012;122(2):442-4.
87. Eloy JA, Friedel ME, Kuperan AB, Govindaraj S, Folbe AJ, Liu JK. Modified mini-Lothrop/extended Draf IIB procedure for contralateral frontal sinus disease: a cadaveric feasibility study. *Otolaryngol--Head Neck Surg Off J Am Acad Otolaryngol-Head Neck Surg*. janv 2012;146(1):165-8.
88. Eloy JA, Friedel ME, Kuperan AB, Govindaraj S, Folbe AJ, Liu JK. Modified mini-Lothrop/extended Draf IIB procedure for contralateral frontal sinus disease: a case series. *Int Forum Allergy Rhinol*. août 2012;2(4):321-4.
89. Chiu AG, Vaughan WC. Revision endoscopic frontal sinus surgery with surgical navigation. *Otolaryngol--Head Neck Surg Off J Am Acad Otolaryngol-Head Neck Surg*. mars 2004;130(3):312-8.
90. Ting JY, Wu A, Metson R. Frontal sinus drillout (modified Lothrop procedure): long-term results in 204 patients. *The Laryngoscope*. mai 2014;124(5):1066-70.
91. Chiu AG, Goldstein GH, Kennedy DW. Revision Endoscopic Frontal Sinus Surgery. In: Kountakis SE, Senior BA, Draf W, éditeurs. *The Frontal Sinus*. Berlin, Heidelberg: Springer Berlin Heidelberg; 2016. p. 301-14.
92. Khoueir N, Verillaud B, Herman P. Value of double pedicled mucoperiosteal flaps for the prevention of restenosis in Draf IIB frontal sinusotomy. *Eur Ann Otorhinolaryngol Head Neck Dis*. août 2018;135(4):275-8.
93. Fiorini FR, Nogueira C, Verillaud B, Sama A, Herman P. Value of septoturbinal flap in the frontal sinus drill-out type IIB according to draf. *The Laryngoscope*. 2016;126(11):2428-32.

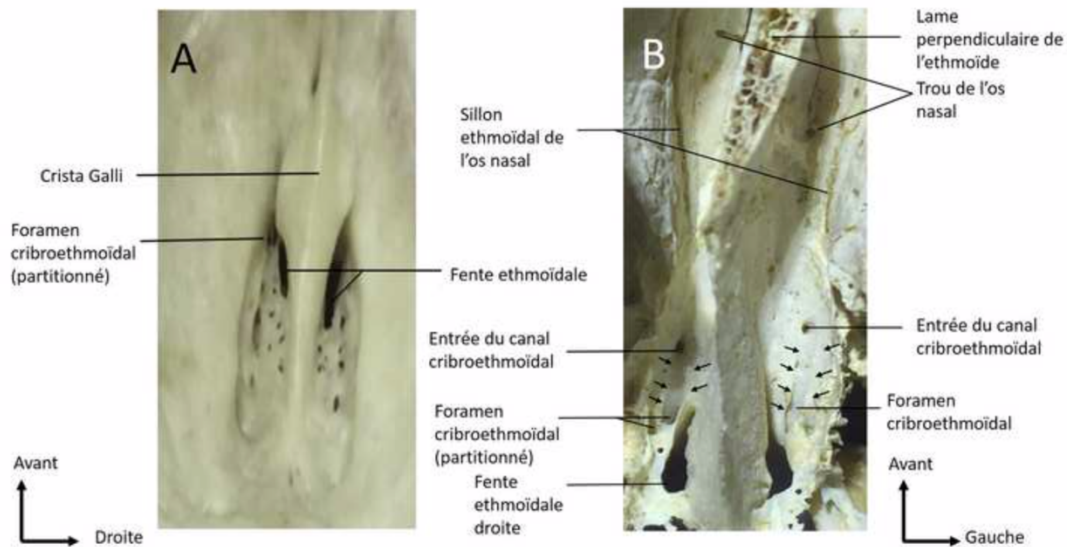
94. Khoueir N, Verillaud B, Castelnuovo P, Herman P. Value of double mucoperiosteal flaps to prevent restenosis in Draf IIb/III: First clinical report. *Clin Otolaryngol Off J ENT-UK Off J Neth Soc Oto-Rhino-Laryngol Cervico-Facial Surg.* 2018;43(2):746-9.
95. Omura K, Nomura K, Aoki S, Katori Y, Tanaka Y, Otori N. Lacrimal sac exposure and a superior lateral anterior pedicle flap to improve outcomes of Draf type II and III procedures. *Int Forum Allergy Rhinol.* 30 mars 2018;
96. Conger BT, Riley K, Woodworth BA. The Draf III mucosal grafting technique: a prospective study. *Otolaryngol--Head Neck Surg Off J Am Acad Otolaryngol-Head Neck Surg.* avr 2012;146(4):664-8.
97. Bockmühl U. Osteoplastic Frontal Sinusotomy and Reconstruction of Frontal Defects. In: Kountakis SE, Senior BA, Draf W, éditeurs. *The Frontal Sinus.* Berlin, Heidelberg: Springer Berlin Heidelberg; 2005. p. 281-9.
98. Parhiscar A, Har-El G. Frontal sinus obliteration with the pericranial flap. *Otolaryngol-Head Neck Surg Off J Am Acad Otolaryngol-Head Neck Surg.* mars 2001;124(3):304-7.
99. Seiberling K, Jardeleza C, Wormald P-J. Minitrephination of the frontal sinus: indications and uses in today's era of sinus surgery. *Am J Rhinol Allergy.* avr 2009;23(2):229-31.
100. Fishero BA, Chen PG, Payne SC. Modified glabellar rhytid incision for frontal sinus trephination. *The Laryngoscope.* déc 2014;124(12):2676-9.
101. Zacharek MA, Fong KJ, Hwang PH. Image-guided frontal trephination: a minimally invasive approach for hard-to-reach frontal sinus disease. *Otolaryngol--Head Neck Surg Off J Am Acad Otolaryngol-Head Neck Surg.* oct 2006;135(4):518-22.
102. Steele TO, Chin OY, Kinzinger MR, Strong EB. Quantifying Lateral Frontal Sinus Access: The Upper Blepharoplasty Approach. *Ann Otol Rhinol Laryngol.* mars 2018;127(3):155-61.
103. Bent JP, Spears RA, Kuhn FA, Stewart SM. Combined endoscopic intranasal and external frontal sinusotomy. *Am J Rhinol.* oct 1997;11(5):349-54.
104. Benoit CM, Duncavage JA. Combined external and endoscopic frontal sinusotomy with stent placement: a retrospective review. *The Laryngoscope.* juill 2001;111(7):1246-9.
105. Gerber ME, Myer CM, Prenger EC. Transcutaneous frontal sinus trephination with endoscopic visualization of the nasofrontal communication. *Am J Otolaryngol.* 1 janv 1993;14(1):55-9.
106. el-Silimy O. Combined endonasal and percutaneous endoscopic approach to Pott's puffy tumour. *Rhinology.* juin 1996;34(2):119-22.
107. Sillers M. Balloon Catheter Dilation of the Frontal Sinus Ostium. In: Kountakis SE, Senior BA, Draf W, éditeurs. *The Frontal Sinus.* Berlin, Heidelberg: Springer Berlin Heidelberg; 2016. p. 233-41.
108. Albritton FD, Casiano RR, Sillers MJ. Feasibility of in-office endoscopic sinus surgery with balloon sinus dilation. *Am J Rhinol Allergy.* juin 2012;26(3):243-8.
109. Karanfilov B, Silvers S, Pasha R, Sikand A, Shikani A, Sillers M. Office-based balloon sinus dilation: a prospective, multicenter study of 203 patients. *Int Forum Allergy Rhinol.* 2013;3(5):404-11.
110. Cutler J, Truitt T, Atkins J, Winegar B, Lanier B, Schaeffer BT, et al. First clinic experience: patient selection and outcomes for ostial dilation for chronic rhinosinusitis. *Int Forum Allergy Rhinol.* déc 2011;1(6):460-5.
111. Achar P, Duvvi S, Kumar BN. Endoscopic dilatation sinus surgery (FEDS) versus functional endoscopic sinus surgery (FESS) for treatment of chronic rhinosinusitis: a pilot study. *Acta Otorhinolaryngol Ital Organo Uff Della Soc Ital Otorinolaringol E Chir Cerv-face.* oct 2012;32(5):314-9.

112. Bowles PF, Agrawal S, Salam MA. Efficacy of balloon sinuplasty in treatment of frontal rhinosinusitis: a prospective study in sixty patients. *Clin Otolaryngol Off J ENT-UK Off J Neth Soc Oto-Rhino-Laryngol Cervico-Facial Surg.* 2017;42(4):908-11.
113. Levine HL, Sertich AP, Hoisington DR, Weiss RL, Pritikin J. Multicenter Registry of Balloon Catheter Sinusotomy Outcomes for 1,036 Patients. *Ann Otol Rhinol Laryngol.* 1 avr 2008;117(4):263-70.
114. Bolger WE, Brown CL, Church CA, Goldberg AN, Karanfilov B, Kuhn FA, et al. Safety and Outcomes of Balloon Catheter Sinusotomy: A Multicenter 24-Week Analysis in 115 Patients. *Otolaryngol Neck Surg.* 1 juill 2007;137(1):10-20.
115. Weiss RL, Church CA, Kuhn FA, Levine HL, Sillers MJ, Vaughan WC. Long-term outcome analysis of balloon catheter sinusotomy: two-year follow-up. *Otolaryngol--Head Neck Surg Off J Am Acad Otolaryngol-Head Neck Surg.* sept 2008;139(3 Suppl 3):S38-46.
116. Stankiewicz J, Truitt T, Atkins J, Winegar B, Cink P, Raviv J, et al. Two-year results: transantral balloon dilation of the ethmoid infundibulum. *Int Forum Allergy Rhinol.* 2012;2(3):199-206.
117. Kutluhan A, Bozdemir K, Cetin H, Yalçiner G, Salviz M, Sari N, et al. Endoscopic balloon dilation sinuplasty including ethmoidal air cells in chronic rhinosinusitis. *Ann Otol Rhinol Laryngol.* déc 2009;118(12):881-6.
118. Eloy JA, Svider PF, Setzen M. Preventing and Managing Complications in Frontal Sinus Surgery. *Otolaryngol Clin North Am.* août 2016;49(4):951-64.
119. Batra PS. Evidence-based practice: balloon catheter dilation in rhinology. *Otolaryngol Clin North Am.* oct 2012;45(5):993-1004.
120. Rudmik L, Hoy M, Schlosser RJ, Harvey RJ, Welch KC, Lund V, et al. Topical therapies in the management of chronic rhinosinusitis: an evidence-based review with recommendations. *Int Forum Allergy Rhinol.* avr 2013;3(4):281-98.
121. Rudmik L, Soler ZM, Orlandi RR, Stewart MG, Bhattacharyya N, Kennedy DW, et al. Early postoperative care following endoscopic sinus surgery: an evidence-based review with recommendations. *Int Forum Allergy Rhinol.* déc 2011;1(6):417-30.
122. Liang K-L, Su M-C, Tseng H-C, Jiang R-S. Impact of pulsatile nasal irrigation on the prognosis of functional endoscopic sinus surgery. *J Otolaryngol - Head Neck Surg J Oto-Rhino-Laryngol Chir Cervico-Faciale.* avr 2008;37(2):148-53.
123. Kern RC, Halawi A. Postoperative Care. In: Kountakis SE, Senior BA, Draf W, éditeurs. *The Frontal Sinus.* Berlin, Heidelberg: Springer Berlin Heidelberg; 2016. p. 431-49.
124. Lee JY, Byun JY. Relationship between the frequency of postoperative debridement and patient discomfort, healing period, surgical outcomes, and compliance after endoscopic sinus surgery. *The Laryngoscope.* oct 2008;118(10):1868-72.
125. Naidoo Y, Bassiouni A, Keen M, Wormald PJ. Long-term outcomes for the endoscopic modified Lothrop/Draf III procedure: a 10-year review. *The Laryngoscope.* janv 2014;124(1):43-9.
126. Chan K-O, Gervais M, Tsaparas Y, Genoway KA, Manarey C, Javer AR. Effectiveness of intraoperative mitomycin C in maintaining the patency of a frontal sinusotomy: a preliminary report of a double-blind randomized placebo-controlled trial. *Am J Rhinol.* juin 2006;20(3):295-9.
127. Hunter B, Silva S, Youngs R, Saeed A, Varadarajan V. Long-term stenting for chronic frontal sinus disease: case series and literature review. *J Laryngol Otol.* 2010;124(11):1216-22.
128. Graham S. Complications of Frontal Sinus Surgery. In: Kountakis SE, Senior BA, Draf W, éditeurs. *The Frontal Sinus.* Berlin, Heidelberg: Springer Berlin Heidelberg; 2016. p. 419-29.

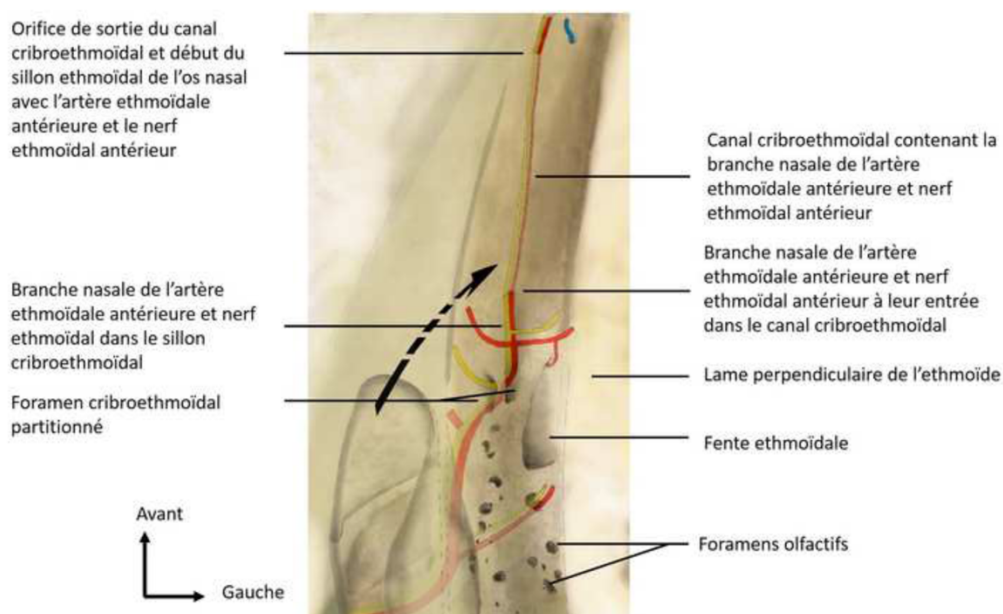
129. Cumberworth VL, Sudderick RM, Mackay IS. Major complications of functional endoscopic sinus surgery. *Clin Otolaryngol Allied Sci.* 1994;19(3):248-53.
130. Ramakrishnan VR, Kingdom TT, Nayak JV, Hwang PH, Orlandi RR. Nationwide incidence of major complications in endoscopic sinus surgery. *Int Forum Allergy Rhinol.* févr 2012;2(1):34-9.
131. Eloy JA, Svider PF, Setzen M. Preventing and Managing Complications in Frontal Sinus Surgery. *Otolaryngol Clin North Am.* août 2016;49(4):951-64.
132. Anderson P, Sindwani R. Safety and efficacy of the endoscopic modified Lothrop procedure: a systematic review and meta-analysis. *The Laryngoscope.* sept 2009;119(9):1828-33.
133. Korban ZR, Casiano RR. Standard Endoscopic Approaches in Frontal Sinus Surgery: Technical Pearls and Approach Selection. *Otolaryngol Clin North Am.* août 2016;49(4):989-1006.
134. Aanaes K, Johansen HK, Skov M, Buchvald FF, Hjuler T, Pressler T, et al. Clinical effects of sinus surgery and adjuvant therapy in cystic fibrosis patients - can chronic lung infections be postponed? *Rhinology.* sept 2013;51(3):222-30.
135. Kopelovich JC, Baker MS, Potash A, Desai L, Allen RC, Chang EH. The hybrid lid crease approach to address lateral frontal sinus disease with orbital extension. *Ann Otol Rhinol Laryngol.* déc 2014;123(12):826-30.
136. Knipe TA, Gandhi PD, Fleming JC, Chandra RK. Transblepharoplasty approach to sequestered disease of the lateral frontal sinus with ophthalmologic manifestations. *Am J Rhinol.* févr 2007;21(1):100-4.
137. Makary CA, Limjuco A, Nguyen J, Ramadan HH. Combined Lid Crease and Endoscopic Approach to Lateral Frontal Sinus Disease With Orbital Extension. *Ann Otol Rhinol Laryngol.* sept 2018;127(9):637-42.
138. Albathi M, Ramanathan M, Lane AP, Boahene KDO. Combined endonasal and eyelid approach for management of extensive frontal sinus inverting papilloma. *The Laryngoscope.* 2018;128(1):3-9.
139. Batra PS, Citardi MJ, Lanza DC. Combined endoscopic trephination and endoscopic frontal sinusotomy for management of complex frontal sinus pathology. *Am J Rhinol.* oct 2005;19(5):435-41.

Annexes

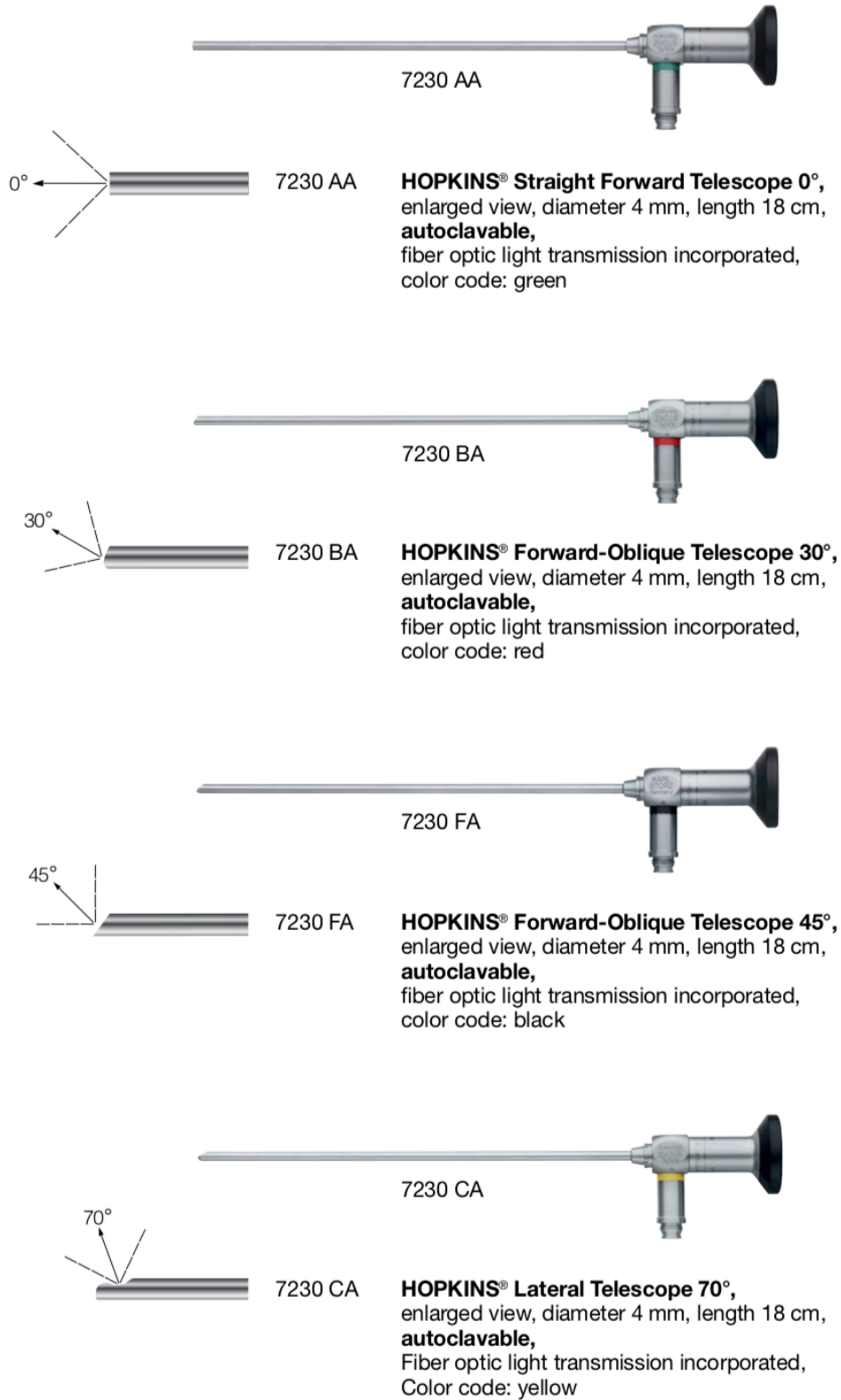
Annexe 1 : A) Vue de la lame criblée par voie endo-crânienne ; B) Vue par voie endonasale. Petites flèches noires : sillon cribroethmoïdal, d'après Patron (38).



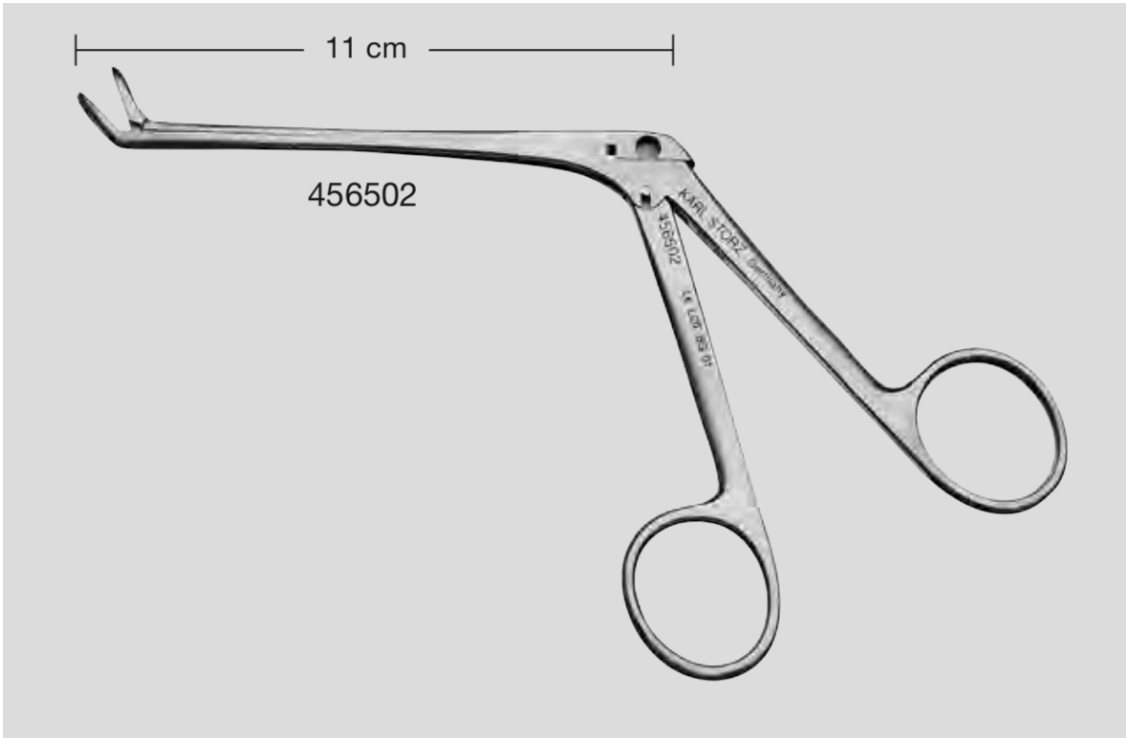
Annexe 2 : Illustration en vue endonasale du côté droit des foramens et du réseau artériel et nerveux de la lame criblée antérieure. Flèche noire montrant le drainage du sinus frontal, d'après Patron (38).



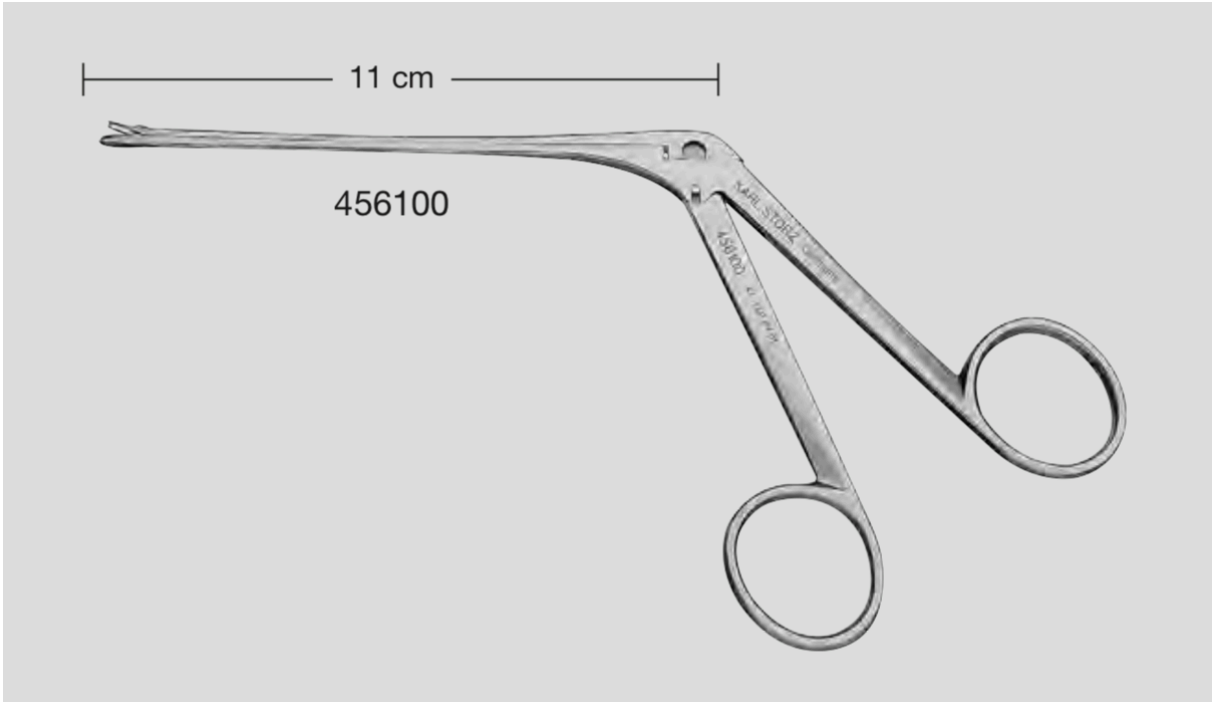
Annexe 3 : Endoscope (exemple : STORZ HOPKINS 0 30° 45° et 70°), d'après Leunig.



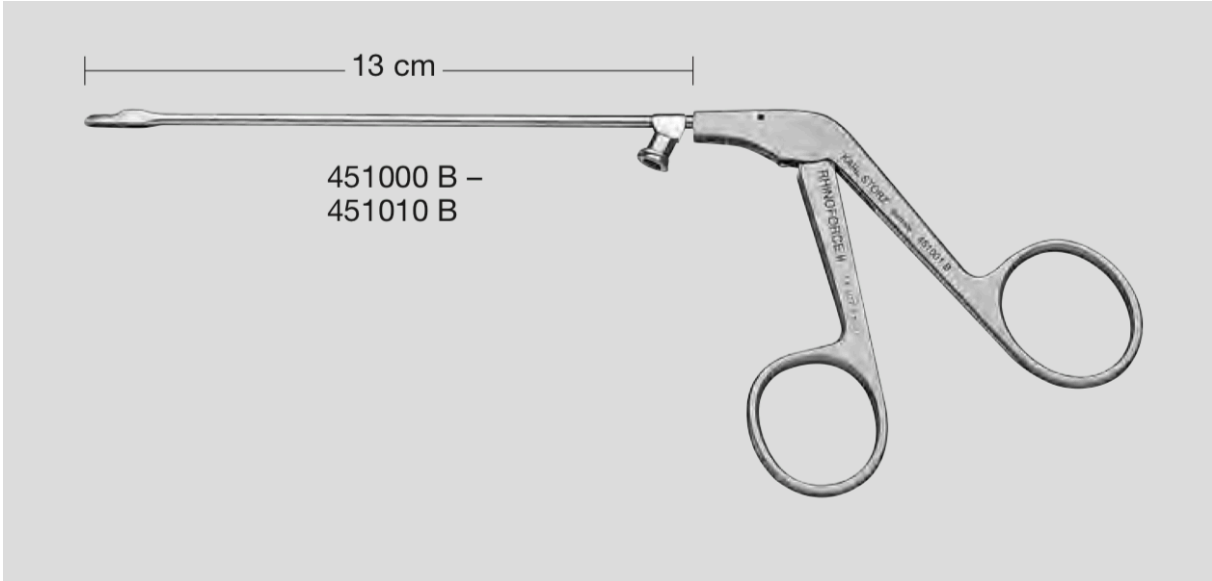
Annexe 4 : Pince rhinologique d'après BLAKESLEY-WILDE, droite ou coudée à 45° vers le haut, d'après Leunig.



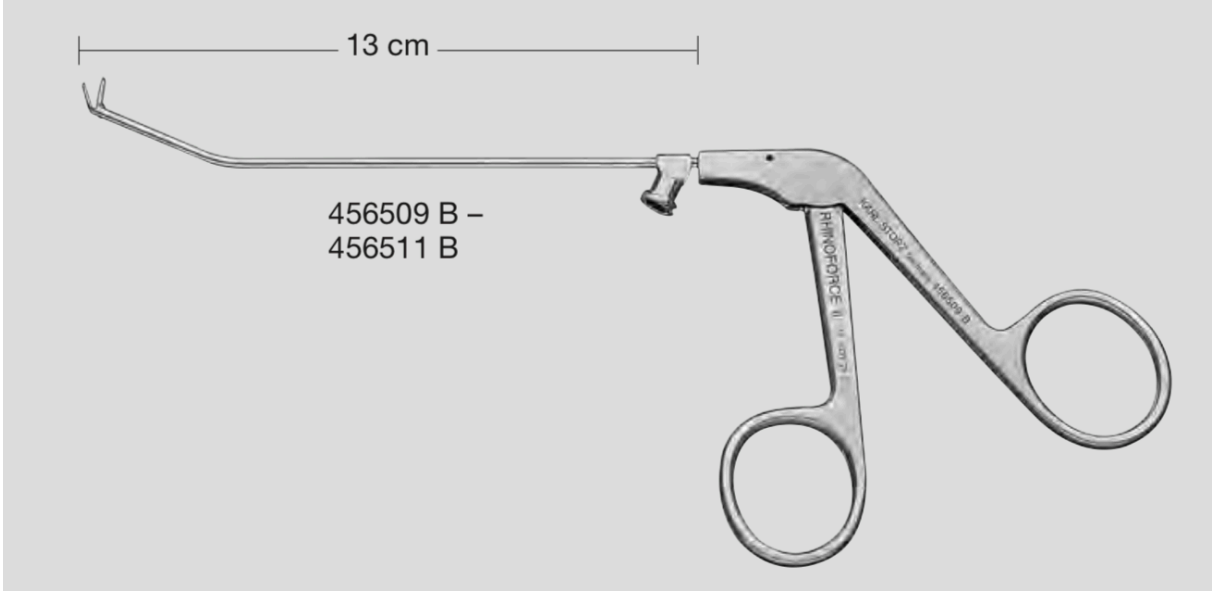
Annexe 5 : Pince rhinologique d'après BLAKESLEY, droite ou courbée, tranchante, pour incision lisse et atraumatique, d'après Leunig.



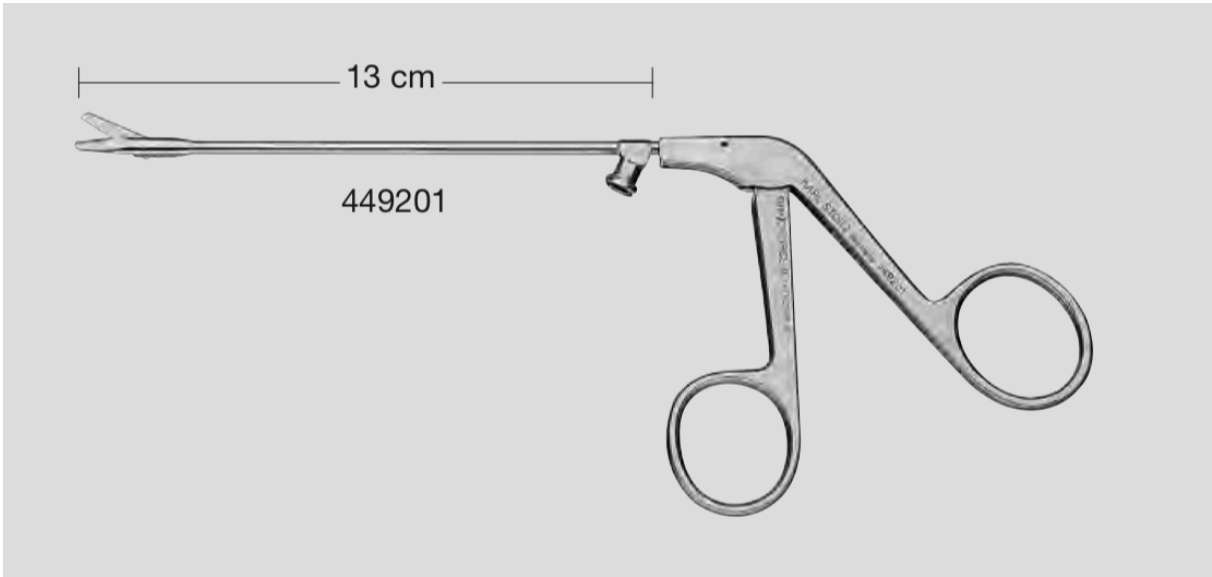
Annexe 6 : Pince rhinologique RHINOFROCE d'après GRUNWALD, d'après Leunig.



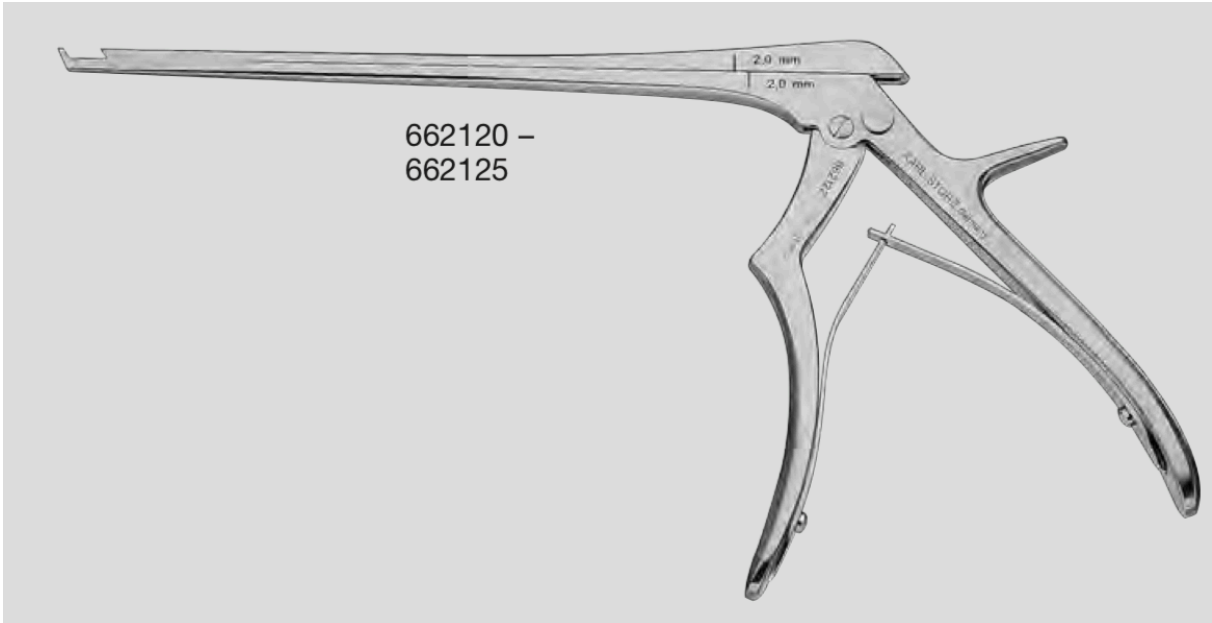
Annexe 7 : Pince rhinologique RHINOFORCE II d'après BLAKESLEY-CASTELNUOVO (456509), d'après Leunig.



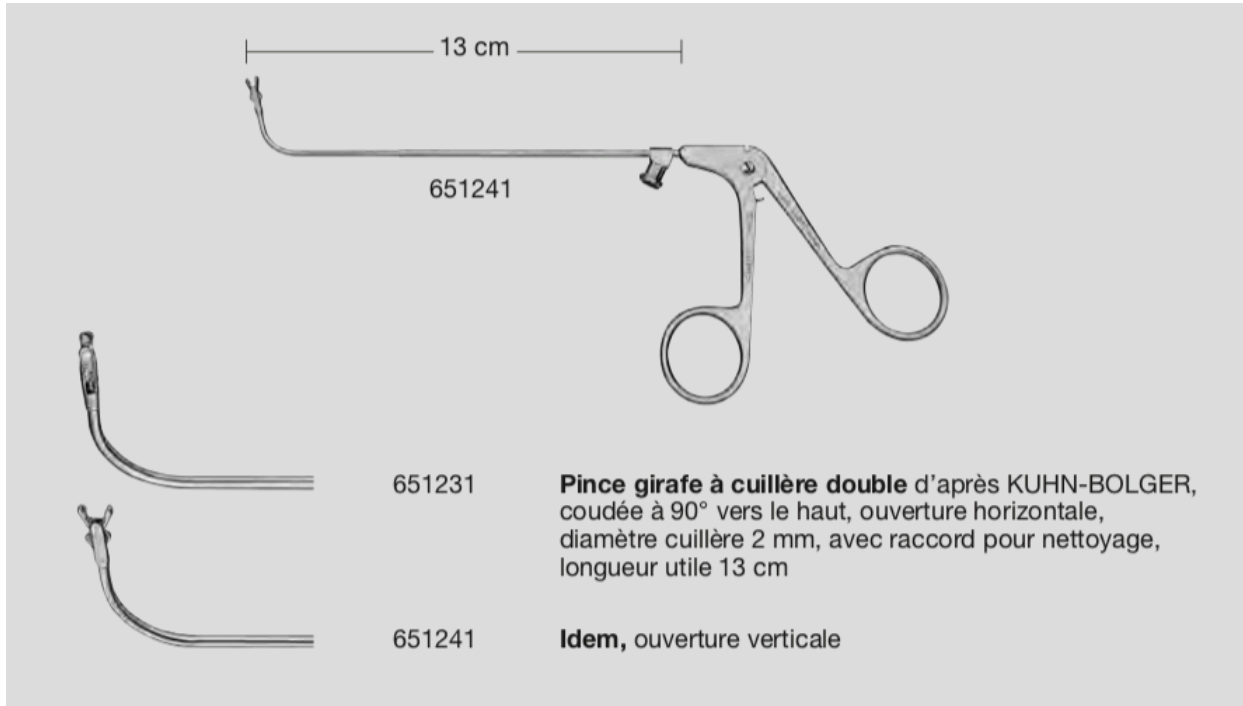
Annexe 8 : Ciseau rhinologique RHINOFORCE II (449201), droit ou courbé, d'après Leunig.



Annexe 9 : Pince emporte-pièce pour os d'après KERRISON (662120), démontable, fixe, à coupe antérograde à 40°, d'après Leunig.





Annexe 10 : Pince girafe à cuillère double d'après KUHN-BOLGER (651231 et 41), coudée à 90° vers le haut, ouverture horizontale ou verticale, permettant de nettoyer le récessus frontal, d'après Leunig.

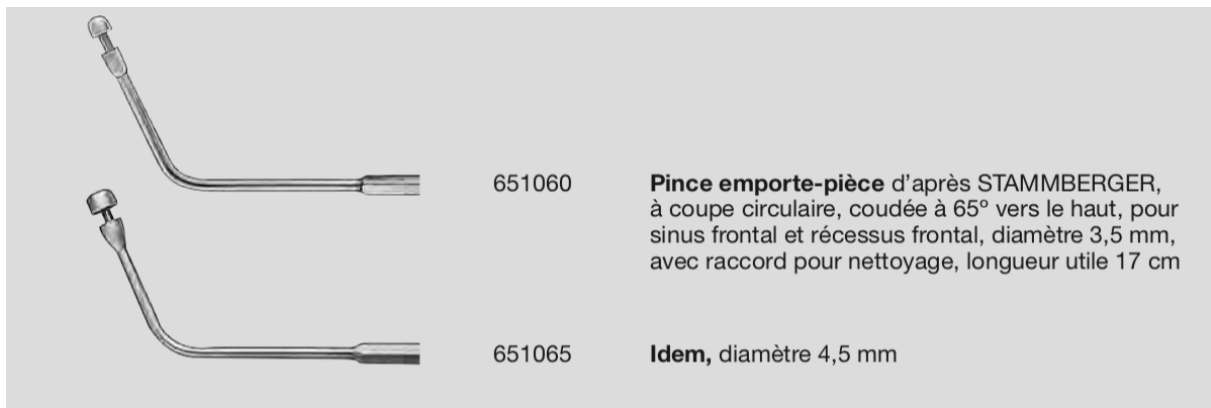


Annexe 11 : Pinces à cuillère double SinuFIT d'après STAMMBERGER, coudée à 65°, à ouverture verticale (651010Z) ou horizontale (651020Z), dédiées au sinus frontal, d'après Leunig.

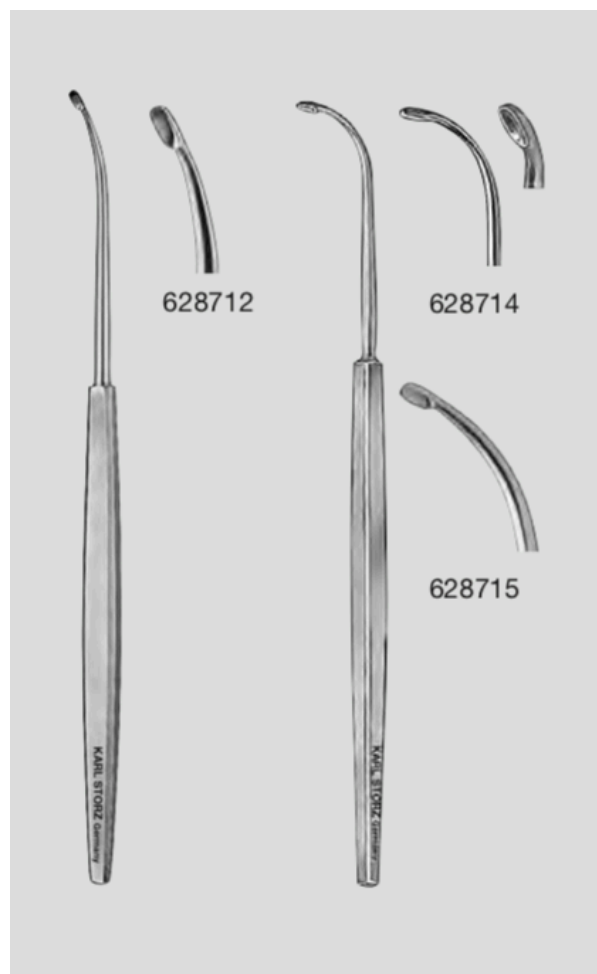
Pince à cuillère double SinuFIT® d'après STAMMBERGER, coudée à 65°, cuillère 3 mm

	651010 Z	ouverture verticale	-	-	-
	651020 Z	ouverture horizontale			

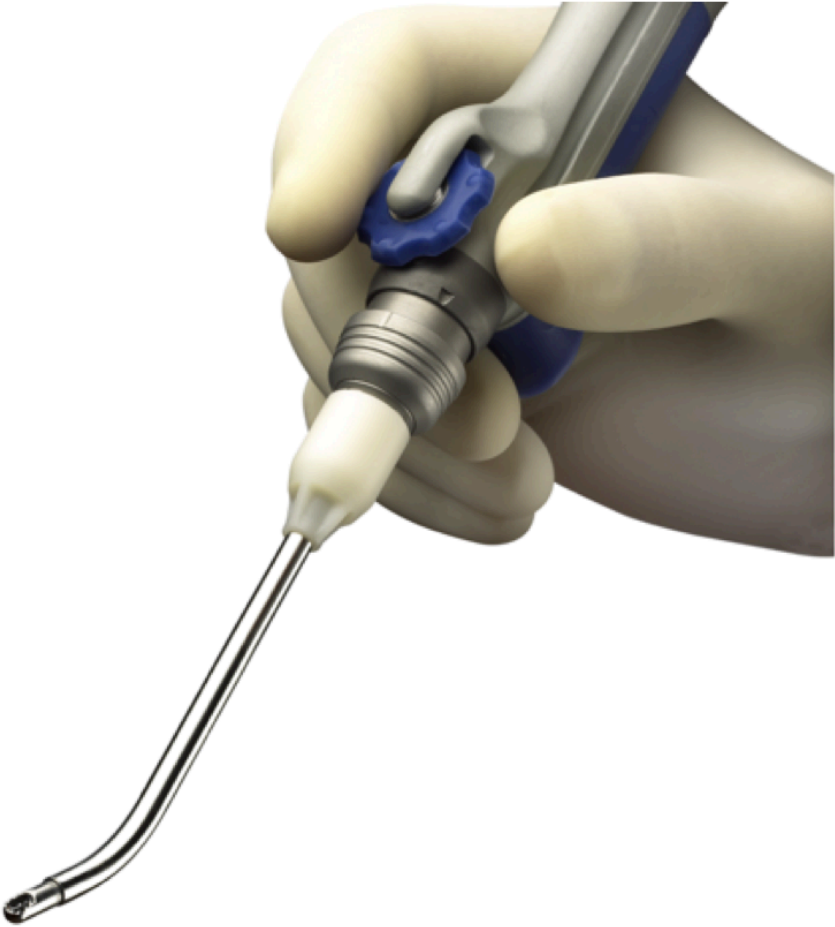Annexe 12 : Pince emporte-pièce d'après STAMMBERGER à coupe circulaire, coudée à 65° vers le haut (ou pince « champignon ») pour sinus frontaux, d'après Leunig.



Annexe 13 : La curette pour sinus frontal d'après KUHN-BOLGER, coudé à 55° (628712) ou à 90° (628714), d'après Leunig.



Annexe 14 : Microdébrideur Straightshot M5 (exemple : Medtronic ®, Dublin, Irlande)



Annexe 15 : Score de Lund MacKey

Lund-Mackey system.

Sinus	Right sinus	Left sinus
Frontal	0-2	0-2
Anterior ethmoids	0-2	0-2
Posterior ethmoids	0-2	0-2
Maxillary	0-2	0-2
Sphenoid	0-2	0-2
Ostiomeatal complex	0 or 2	0 or 2

For the sinuses: 0 = no inflammation; 1 = partial inflammation; 2 = 100% inflammation.

For the ostiomeatal complex: 0 = not occluded; 2 = occluded.

Maximum total score: 24.

Annexe 16 : Score SNOT 22 – Symptômes rhinosinusiens, d'après de Dorlodot.

Sino-Nasal Outcome Test-22
(Test d'impact des symptômes sino-nasaux-22)

Vous trouverez ci-dessous une liste de symptômes et de conséquences sociales et/ou émotionnelles liées à votre pathologie nasale. Nous aimerions en apprendre davantage sur ces problèmes et apprécierions que vous répondiez aux questions suivantes au meilleur de vos capacités. Il n'y a pas de bonnes ou de mauvaises réponses et vous seul(e) pouvez nous donner ces informations. Veuillez évaluer vos problèmes, tels qu'ils se sont présentés durant les deux dernières semaines. Nous vous remercions pour votre participation

En considérant la sévérité du problème quand il survient et la fréquence avec laquelle il survient, veuillez coter chaque item ci-dessous en **entourant** le chiffre qui correspond à votre ressenti, en utilisant l'échelle suivante →

	Aucun problème	Problème très léger	Problème léger	Problème modéré	Problème sévère	Problème très sévère
1. Besoin de se moucher	0	1	2	3	4	5
2. Eternuements	0	1	2	3	4	5
3. Nez qui coule	0	1	2	3	4	5
4. Toux	0	1	2	3	4	5
5. Ecoulement nasal postérieur (dans la gorge)	0	1	2	3	4	5
6. Ecoulement nasal épais	0	1	2	3	4	5
7. Oreilles bouchées	0	1	2	3	4	5
8. Vertiges	0	1	2	3	4	5
9. Douleur/pression dans l'oreille	0	1	2	3	4	5
10. Douleur/pression faciale	0	1	2	3	4	5
11. Difficulté pour s'endormir	0	1	2	3	4	5
12. Se réveiller la nuit	0	1	2	3	4	5
13. Manque d'une bonne nuit de sommeil (mauvaise qualité de sommeil)	0	1	2	3	4	5
14. Se réveiller fatigué	0	1	2	3	4	5
15. Fatigue (durant la journée)	0	1	2	3	4	5
16. Baisse de productivité (rendement, efficacité)	0	1	2	3	4	5
17. Baisse de concentration	0	1	2	3	4	5
18. Frustration/agitation/irritabilité	0	1	2	3	4	5
19. Baisse de moral (tristesse)	0	1	2	3	4	5
20. Gêne/inconfort	0	1	2	3	4	5
21. Perturbation du goût, de l'odorat	0	1	2	3	4	5
22. Obstruction/congestion nasale	0	1	2	3	4	5

TOTAL: _____

TOTAL GÉNÉRAL : _____

« Par délibération de son Conseil en date du 10 Novembre 1972, l'Université n'entend donner aucune approbation ni improbation aux opinions émises dans les thèses ou mémoires. Ces opinions doivent être considérées comme propres à leurs auteurs ».

VU, le Président de Thèse

VU, le Doyen de l'UFR Santé

VU et permis d'imprimer
en référence à la délibération
du Conseil d'Université
en date du 14 Décembre 1973

Pour le Président
de l'Université de CAEN-NORMANDIE et P.O

Le Doyen

ANNEE DE SOUTENANCE : 2019

NOM ET PRENOM DE L'AUTEUR : DUGAS AMAURY

TITRE DE LA THESE : Abord du sinus frontal : bases anatomiques et systématisation des différentes voies d'abord chirurgicales.

RESUME DE LA THESE EN FRANÇAIS :

Malgré les progrès techniques permanents et l'expérience des chirurgiens, l'abord endoscopique du sinus frontal reste une des chirurgies les plus compliquées en rhinologie. Du fait de l'anatomie complexe et variable du sinus frontal, ainsi que par l'étranglement de ses voies de drainage ; elle est un véritable défi pour le chirurgien. Le choix des indications et la réalisation de la chirurgie dans de bonnes conditions permettent de limiter les risques de brèche méningée et orbitaire. Les lambeaux muqueux ont montré une limitation des risques de sténose et ainsi une amélioration des résultats fonctionnels post-opératoires. Même si elle ne permet pas de s'affranchir d'une connaissance anatomique parfaite, le développement depuis une décennie de la sinuso-navigation est une aide indéniable dans la chirurgie du sinus frontal. Progressivement remplacé par les voies endoscopiques, l'abord externe du sinus frontal reste malgré tout utile dans certaines indications. Sa réalisation et son apprentissage doivent être poursuivis. L'émergence récente des voies dites combinées, et plus récemment de la sinusoplastie au ballon, démontrent les multiples possibilités de prise en charge des pathologies du sinus frontal. Enfin, les soins post-opératoires font partie intégrante de la prise en charge des pathologies du sinus frontal.

MOTS CLES : sinus frontal ; récessus frontal ; chirurgie endonasale ; voie externe ; lambeaux muqueux ; sinusoplastie au ballon ; anatomie ; navigation par ordinateur.

TITRE DE LA THESE EN ANGLAIS : Frontal sinus approach : anatomical bases and systematization of different surgical approach.

RESUME DE LA THESE EN ANGLAIS :

In spite of technical advances and operating experience of surgeons, endoscopic approach of the frontal sinus remains one of the most complex surgery in rhinology. Because of complex and variable anatomy of the frontal sinus and narrowness drainage pathway, it is a real challenge for the rhinologic surgeon. The choice of indications and the achievement of surgery under good conditions limit any risk of meningeal and orbital breach. The development of mucosal flaps showed a decrease of secondary stenosis and a improvement of functional results. Even if it does not allow to get rid of a perfect anatomical knowledge, the development for a decade of sinusonavigation is an undeniable help in frontal sinus surgery. Gradually replaced by endoscopic approach, the external approach is nevertheless useful in some indications. Its realization and its learning must be continued. The recent emergence of so-called combined approach, and more recently of frontal sinus balloon sinusoplasty, demonstrates the multiple choices of management of frontal sinus pathology. Postoperative care are essential in frontal sinus management.

KEY WORDS : frontal sinus ; frontal recess ; endonasal approach ; external approach ; mucosal flap ; balloon sinusoplasty ; anatomy ; navigation system.