Mémoire du DES d'ORL **Année universitaire 2011-2012**

Les Laryngites chroniques

Article destiné à la revue Encyclopédie médico-chirurgicale.

Laetitia Plisson
Interne en 6ème semestre d'ORL

Directeur de mémoire :
Professeur E. Babin

Service d'ORL & de Chirurgie Cervico-Faciale, Centre Hospitalier Universitaire de Caen, avenue de la côte de Nacre, 14033 Caen cedex

Résumé :

Les laryngites chroniques correspondent à l'inflammation persistante de la muqueuse laryngée. Bien qu'il n'existe pas de définition précise des laryngites chroniques ce diagnostic est évoqué devant une inflammation persistante plus de 2 semaines.

Les origines de ces lésions sont multiples, parfois spécifiques (tuberculose, parasitose, granulomatoses..) mais le plus souvent aspécifiques résultant de multiples facteurs étiopathogéniques. Une lésion néoplasique devra toujours être évoquée et recherchée. (Seules les étiologies aspécifiques seront abordées dans ce travail, les étiologies spécifiques faisant l'objet de commentaires particuliers dans les chapitres consacrés à la tuberculose et autres pathologies citées).

La dysphonie constitue la plainte fonctionnelle majeure. La toux est le plus souvent au second plan.

Le diagnostic positif fera appel à la vidéoscopie laryngée et/ou à la vidéostroboscopie. Ces examens permettront la mise en évidence des lésions de la muqueuse cordale, de déceler une altération vibratoire ou une malformation congénitale faisant le lit de la laryngite chronique.

Le praticien devra rechercher les facteurs favorisants les plus usuels tels que l'intoxication tabagique, le malmenage vocal ou un reflux gastro-oesophagien, et réaliser une évaluation vocale.

Le diagnostic étiologique reposera avant tout sur la réalisation d'une laryngoscopie en suspension. L'identification des lésions sera facilitée par les techniques de fluorescence.

La biopsie, voire l'exérèse de ces lésions s'impose devant la découverte de toute lésion autre qu'un œdème simple ou un aspect de laryngite catarrhale.

Leur traitement repose en premier lieu sur l'arrêt des facteurs favorisants tels que l'intoxication tabagique ou le malmenage vocal, le traitement d'un reflux gastro-oesophagien. La rééducation orthophonique trouve dans cette indication une place de choix. La chirurgie d'exérèse de ces lésions, avec le laser, reste le

traitement de référence en l'absence d'amélioration clinique après les traitements usuels ou en cas de suspicion de malignité.

Compte tenu du risque de transformation maligne de ces lésions précancéreuses une surveillance régulière est impérative.

Abstract:

Chronic laryngitis is the persistent inflammation of the laryngeal mucosa. Although there is no precise definition of chronic laryngitis, this diagnosis is suggested by persistent inflammation lasting more than 2 weeks.

The origins of these lesions are multiple, sometimes specific (tuberculosis, parasitosis, granulomatosis ..) but more often non-specific and the result of multiple etiopathgenic factors. A neoplastic lesion should always be discussed and researched. (Only non-specific etiologies will be discussed in this work; specific etiologies are subject to specific comments in the chapters on tuberculosis and the other diseases cited).

Dysphonia is the major functional complaint. The cough is often a secondary consideration.

Diagnosis will require laryngeal videoscopy and/or videostroboscopy. These tests allow the detection of damage to cordal mucosa, vibration impairment or congenital malformation which form a bed for chronic laryngitis.

The practitioner will search for the most common predisposing factors such as tobacco abuse, ill-treatment of vocal chords or gastro-oesophageal reflux and will perform an evaluation of the voice.

The etiological diagnosis is based primarily on the performance of a suspension laryngoscopy. The identification of lesions will be facilitated by fluorescence techniques.

A biopsy – or even the excision – of these lesions is essential if any damage other than a straightforward oedema or catarrhal laryngitis is discovered.

The treatment is based primarily on removing the predisposing factors such as tobacco abuse, ill-treatment of voice, and the treatment of gastro-oesophageal reflux. Speech therapy is a great help in this case. Surgical resection of these lesions, with the laser, remains the standard treatment in the absence of clinical

improvement further to the usual treatments or in the event of suspected malignancy.

Given the risk of malignant transformation of these pre-cancerous lesions, regular monitoring is essential.

Plan:

1. Anatomie du larynx
    1.1. Structure générale du larynx
    1.2. Anatomie du pli vocal
    1.3. Vascularisation du larynx
    1.4. Innervation
2. Histologie
3. Etiopathogénie
4. Anatomopathologie
5. Diagnostic
    5.1. Diagnostic clinique
    5.2. Examens complémentaires
6. Aspects endoscopiques
    6.1. Les laryngites rouges
        6.1.1. La laryngite hyperhémique
        6.1.2. La laryngite hypertrophique rouge
        6.1.3. La laryngite pseudo-myxomateuse ou « œdème de Reinke »
        6.1.4 La laryngite postérieure
    6.2. Les laryngites blanches
        6.2.1. La leucoplasie
        6.2.2. La pachydermie
        6.2.3 Le papillome corné
    6.3. Cas particuliers
        6.3.1. La laryngite post-radique.
        6.3.2. La laryngite allergique.
    6.4. Diagnostics différentiels
7. Traitements.
    7.1. Principe
    7.2. Moyens
        7.2.1. Arrêt des facteurs irritants
        7.2.2. Rééducation orthophonique.
        7.2.3. Traitement des anomalies muqueuses visibles.
        7.2.4. Autres traitements.
    7.3. Nomenclature post –chirurgicale
    7.4. La surveillance clinique.
    7.5. Démarche thérapeutique pratique.

Introduction :

Les laryngites chroniques correspondent à l'inflammation persistante de la muqueuse laryngée. Elle concerne préférentiellement la muqueuse de la corde vocale bien que toutes les zones du larynx puissent être concernées. Il n'existe pas de définition précise des laryngites chroniques, cependant on évoque habituellement ce diagnostic devant une inflammation persistant plus de 2 semaines.

La prévalence de ces affections est importante puisqu'une plainte pharyngo-laryngée sur 5 est en rapport avec une laryngite chronique.

Ces laryngites peuvent soit répondre à une étiologie spécifique telle la tuberculose, l'herpès, la sarcoïdose, soit rester d'origine indéterminée. Seules les étiologies non spécifiques seront abordées dans ce travail, les étiologies spécifiques font l'objet de commentaires particuliers dans les chapitres consacrés à la tuberculose et autres pathologies citées.

Bien qu'il s'agisse de lésions bénignes ces lésions présentent un potentiel de dégénérescence maligne en rapport avec des remaniements architecturaux et cytologiques.

Points essentiels :

-La dysphonie constitue le symptôme d'alerte qui doit amener à consulter un otorhinolaryngologiste.

-La laryngoscopie indirecte avec vidéo-stroboscopie et la laryngoscopie en suspension sont les éléments clés du diagnostic.

-Toute lésion suspecte devra être biopsiée, voire retirée en totalité afin de bénéficier d'une analyse histologique.

-L'arrêt des facteurs irritants tels que le tabac est impératif.

-Compte tenu de leur potentiel de dégénérescence maligne, la surveillance régulière des lésions de laryngite chronique est essentielle.

1. Anatomie du Larynx :

1.1. Structure générale du Larynx

Le Larynx est l'organe de la phonation. Sa structure est formée d'un squelette cartilagineux représenté par le cartilage thyroïde qui s'articule avec le cartilage cricoïde et le cartilage épiglotique. Les cartilages arythénoïdes s'articulent avec le cartilage cricoïde et permettent la mobilité des plis vocaux ou cordes vocales.

La morphologie interne du larynx peut être séparée en 3 régions : (figure 1)

- la glotte, située au niveau des plis vocaux est la région fondamentale de la phonation, dont la forme varie sous l'action des muscles intrinsèques du larynx.
- l'étage sus-glottique : formée du vestibule laryngé, des bandes ventriculaires et des ventricules laryngés.
- l'étage sous glottique qui se poursuit par la trachée.

1.2. Anatomie du pli vocal

Le pli vocal (vocal fold) ou corde vocal est l'élément fonctionnel fondamental de la phonation physiologique. C'est un cordon blanc nacré, tendu entre l'apophyse vocale du cartilage aryténoïde et l'angle rentrant du cartilage thyroïde.

Le pli vocal est classiquement décrit comme formé de 3 structures (1,2) :

- le ligament vocal qui lui donne son aspect blanc nacré
- le muscle thyro-aryténoïdien inférieur (muscle vocal) qui forme l'épaisseur du pli vocal et lui donne sa morphologie triangulaire à la coupe : avec une face supérieure presque horizontale, prolongeant le ventricule laryngé ; une face inférieure oblique en bas et latéralement ; et une face latérale correspondant à l'espace paraglottique.
- Une muqueuse malpighienne adapté aux contraintes mécanique et vibratoire recouvre le ligament vocal. Elle est séparée de celui-ci par un plan de glissement (espace de Reinke).

L'espace de Reinke est formé d'un réseau de collagène prolongeant en superficie le ligament vocal. On réunit donc désormais l'espace de Reinke et le ligament vocal sous le terme de « Lamina Propria ». La structure de la lamina propria est formée de 3 couches qui donnent au pli vocal ses caractéristiques vibratoires (figure 2) :

- une couche superficielle, formée d'un fin réseau de collagène I tressé comme un « panier d'osier » (13 % de l'épaisseur de la lamina propria) (3)(4)
- Une couche intermédiaire formée d'un réseau lâche de collagène III représentant 51% de l'épaisseur de la lamina propria.

- Une couche profonde formée d'un réseau dense de collagène I et III, s'insérant entre les fibres du muscle vocal (36% de l'épaisseur de la lamina propria).

La couche intermédiaire de la lamina propria s'épaissit de façon ovalaire à la partie antérieure et à la partie postérieure du pli vocal, formant les macula flava antérieure et postérieure. Les macula flava ont une forme elliptique de 1x1,5 mm. Elles contiennent des fibroblastes qui semblent régénérer le collagène et l'élastine constituant la lamina propria. Elles auraient également un rôle d'amortisseur, protégeant mécaniquement la corde vocale (5,6).

Les bandes ventriculaires appelées parfois « cordes vocales supérieures » ou « fausses cordes vocales » sont formées du ligament vestibulaire (ligament thyro-aryténoïdien supérieur) qui est un épaississement de la membrane quadrangulaire (7). La surface interne de ce ligament est recouverte de muqueuse. Mais contrairement aux plis vocaux, les bandes ventriculaires ne contiennent pas de muscle et jouent un rôle mineur dans la phonation (en dehors des rares « voix de bande » comme celle de Louis Armstrong).

Point fort :
L'espace de Reinke est un réseau de collagène prolongeant en superficie le ligament vocal. Il peut, en cas d'irritation tabagique chronique, être le siège d'un œdème chronique appelé œdème de Reinke. La corde vocale présente alors un aspect boursouflé et translucide caractéristique.

1.3. Vascularisation du larynx

Le larynx est vascularisé par 3 pédicules :

- l'artère laryngée supérieure, collatérale de l'artère thyroïdienne supérieure (70 %) ou directement de la carotide externe (30 %)

- l'artère laryngée antéro-inférieure, branche terminale de l'artère thyroïdienne supérieure qui pénètre le larynx en traversant la membrane crico-thyroïdienne.
- l'artère laryngée postéro-inférieure, collatérale de l'artère thyroïdienne inférieure.

Ces 3 pédicules s'anastomosent pour former 4 arcades :
2 arcades verticales :

- l'arcade antérieure : entre l'artère laryngée inférieure et l'artère laryngée postéro inférieure
- l'arcade postérieure : entre l'artère laryngée supérieure (branche postérieure) et l'artère laryngée postéro-inférieure

2 arcades transversales :

- l'arcade superficielle : entre l'artère laryngée antéro-inférieure et l'artère laryngée postéro-inférieure. Elle chemine latéralement aux muscles thyro-aryténoïdien et crico-aryténoïdien.
- l'arcade profonde : entre l'arcade antérieure et l'arcade postérieure, chemine sous la muqueuse du plis vocal.

Le drainage veineux du larynx est satellite des artères et se draine dans les veines thyroïdiennes supérieure et inférieure. Parallèlement, il existe des drainages accessoires grâce à des anastomoses avec les veines de la base de langue, de la trachée et du pharynx.

Les lymphatiques sont denses à l'étage sus-glottique, moins denses et plus fins à l'étage sous-glottique et rares à l'étage glottique. Ces lymphatiques se drainent en avant dans le tronc laryngé antérieur et latéralement dans les chaînes recurrentielles et jugulo-carotidiennes.

1.4. Innervation

L'innervation somatique motrice du larynx provient du nerf laryngé récurrent à l'exception du muscle crico-thyroïdien innervé par le nerf laryngé supérieur. Ces deux nerfs sont des branches du nerf vague et contiennent également les fibres sensitives du larynx (principalement le nerf laryngé supérieur) et les fibres parasympathiques. L'innervation sympathique assure la vasomotricité et la sécrétion des glandes du larynx. Elle est issue des chaines sympathiques cervicales et atteint le larynx en suivant les vaisseaux artériels ou via le nerf laryngé supérieur (plexus laryngé de Haller).

2. Histologie

Chez le sujet sain (non fumeur), la plus grande partie du larynx est recouverte par un épithélium de type respiratoire, pseudostratifié et cilié. Il renferme des cellules cylindriques, hautes, dont le pole apical est riche en cils qui battent en direction du pharynx (cellules ciliées) et de cellules mucosécrétantes avec à sa partie profonde, des cellules basale (cellules progénitrices) et de rares cellules neuroendocrines.

De part son contact avec le milieu extérieur, cet épithélium cilié est exposé à de nombreux facteurs irritatifs qui favorisent sa transformation en un épithélium malpighien non kératinisant, c'est à dire pavimenteux, stratifié et non kératinisé. Cette transformation ou métaplasie malpighienne aboutit à la formation d'un épithélium normal quant à son architecture et sa cytologie, similaire à celui recouvrant l'oropharynx, mais anormal quant à sa localisation.

Chez l'adulte sain, l'épithélium malpighien épais et plus résistant recouvre l'épiglotte, mais également la face supérieure et le bord libre des cordes vocales qui sont soumises à des contraintes particulières (pression et forces de cisaillement). Chez les fumeurs, il peut s'étendre sur une large surface de la muqueuse supra ou infra glottique. La transition entre ces deux épithéliums peut

être abrupte ou progressive et ne doit pas être confondue avec des lésions de dysplasie. Quel que soit le type d'épithélium, il repose sur le chorion dont il est séparé par une membrane basale. Le chorion est un tissus conjonctif lâche, vascularisé et innervé, comportant des glandes exocrines séromuqueuses, de répartition variable en fonction des régions. Au niveau des cordes vocales (espace de Reinke), le chorion est particulier. Il est occupé par un ligament, peu vascularisé, ne dispose que de peu de glandes et le drainage lymphatique y est réduit (8).

3. Etiopathogénie

Au carrefour des voies aériennes supérieures dominées par les IgA, des voies aériennes inferieures dominées pas les IgG, et des voies digestives, le larynx est le siège d'un environnement immunologique très particulier (9).
Les dépôts de substances inhalées et parfois ingérées exposent le larynx à une grande variété de composés environnementaux tels que des antigènes étrangers, la fumée de cigarette, le reflux pharyngo laryngé et certains polluants. Le système immunitaire de la muqueuse laryngée génère des réponses immunes ou des réponses de tolérance en fonction de la nature de l'antigène (10).
L'ensemble de ces éléments lui confère une propension à être le siège de réaction inflammatoires chroniques source de laryngite chronique (9).

Les laryngites chroniques non spécifiques peuvent survenir à tout âge mais préférentiellement entre 45 et 65 ans avec une prédominance masculine (11).
Si différents facteurs, isolés ou intriqués, peuvent être incriminés, le rôle de certains dans la carcinogénèse reste controversé.

Point fort : le larynx, au carrefour des voir aériennes et digestives, est le siège d'un environnement immunologique particulier ce qui lui confère une propension à être le siège de réactions inflammatoires chroniques.

-Le tabac est le facteur causal le plus souvent retrouvé, avec une prévalence de 90% pour la plupart des auteurs (1) et un risque 7 fois plus important pour un fumeur que pour un non fumeur de développer une lésion dysplasique précancéreuse (12). La consommation de tabac constitue une agression thermique et chimique de la muqueuse laryngée. Ces agressions sont à l'origine d'une inflammation chronique, d'un érythème, d'une sècheresse muqueuse. Des reflexes de toux exacerbent cette irritation laryngée (13). Des modèles in vitro ont montré que l'exposition à la fumée de cigarette induit précocement une réaction inflammatoire au sein des fibroblastes de la muqueuse des cordes vocales, l'altération de la barrière épithéliale surviendrait quand à elle plus tardivement au cours de l'exposition. (14). Les lésions seraient réversibles, en partie, à l'arrêt de l'intoxication.

L'action synergique de l'alcool et du tabac dans la carcinogénèse laryngée est souvent évoquée mais le rôle de l'alcool seul n'est pas établi, en particulier pour les étages glottique et sous-glottique. L'alcool jouerait un rôle indirect en favorisant l'inflammation des muqueuses de voisinage et de l'étage sus-glottique. D'autre part, l'intoxication alcoolique favorise des carences alimentaires, en particulier en vitamine A dont l'action est de protéger les muqueuses (12).

-D'autres agents irritatifs (se présentant sous forme de vapeurs, de poussières, de fumées ou de fibres) sont incriminés mais leur rôle n'est pas toujours démontré : oxydes de métaux (arsenic, aluminium, cadmium, chrome, manganèse, nickel et cuivre) l'amiante, l'acroléine (15), l'acide sulfurique, les poussières de bois, certains solvants organiques (2,16) et agents akylants (17,18). Certaines professions se trouvent ainsi exposées à un plus fort risque de développer une laryngite chronique (souffleurs de verre) (15)

-L'utilisation fréquente de corticostéroïdes et de bronchodilatateurs inhalés dans le traitement de l'asthme peut être à l'origine d'une inflammation laryngée diffuse, d'un œdème et d'un érythème des cordes vocales (13). Un cas de laryngite chronique secondaire à l'utilisation d'un inhibiteur de l'enzyme de conversion de l'angiotensine à été décrit (19), de même qu'un cas de laryngite chronique carentielle chez un patient atteint de pellagre (carence en vitamine B3 et en tryptophane) (20).

-La laryngite chronique au même titre que l'asthme, la toux chronique, les douleurs angineuses, les sinusites, et les otites peut révéler un reflux gastro-oesophagien. (21–24)

Le reflux pharyngo-laryngé est responsable de laryngites chroniques, souvent postérieures ou exsudatives (1)(25)(26)(27) ; Cette notion reste controversée car il reste difficile d'établir une relation de cause à effet (23,28–31). De même, le rôle oncogène propre du reflux pharyngo-laryngé reste discuté (32) bien que des études récentes retrouvent une association statistiquement significative entre le reflux pharyngo-laryngé et la survenue de lésions cancéreuses et précancéreuses du larynx (32,33).

Bien que la prévalence du reflux pharyngo laryngé soit inconnue, on estime que 4 à 10% des patients consultants un ORL présentent des symptômes reliés au reflux gastro-oesophagien (34).

L'irritation laryngée dans le reflux gastro oesophagien résulterait, non seulement de l'exposition de la muqueuse pharyngo-laryngée au contenu gastrique (acide gastrique, pepsine, acides biliaires et enzymes pancréatiques) (31) mais également d'une irritation de la partie distale de l'œsophage à l'origine d'une réaction de toux chronique et de hemmage, médiée par le nerf vague, eux mêmes responsables d'une irritation laryngée. (22,23,29,35).

Hélicobacter Pylori pourrait également être responsable de la survenue de ces lésions laryngées (36,37).

Enfin, il a été récemment démontré, que les patients atteints d'un syndrome d'apnée obstructive du sommeil (SAOS) étaient statistiquement plus particulièrement sujets aux laryngites. Ces données s'expliquent en partie par l'existence d'une co-morbidité entre SAOS et reflux pharyngo-laryngé (13,38).

Point fort : Le reflux pharyngo-laryngé est souvent mis en cause dans le développement de laryngites chroniques postérieures ou exsudatives. Cette notion reste controversée et la prise en charge de ces laryngites reste mal codifiée.

-L'infection par le Human Papilloma Virus (HPV) est associée à certaines pathologies des voies aériennes supérieures. Les travaux de Lacau ont mis en évidence, une forte association de ce virus avec les cancers de l'oropharynx (amygdale) et de la cavité orale (39,40). Différents types d'HPV peuvent être retrouvés dans des carcinomes in situ laryngés. HPV 16 est le plus fréquemment mis en évidence.(41,42)

L'infection à HPV est également responsable de la papillomatose laryngée et les carcinomes verruqueux mais serait aussi associée à des dysplasies laryngées plus ou moins sévères.

Cependant, à ce jour, le rôle du virus dans ces dysplasies cordales reste controversé (43–45) et l'utilité de sa recherche en routine dans les dysplasies n'a pas été démontrée (45)(43)

-Les infections de voisinage (rhino-sinusites chroniques, bronchites chroniques, amygdalites chroniques, infections dentaires (10)(35)(46)), la rhinite allergique chronique (46) et l'asthme (47,48) favorisent l'inflammation laryngée.

-L'existence de lésions inflammatoires laryngées chroniques liées à l'inhalation d'allergènes est discutée, et ce d'autant plus que le mécanisme sous jacent reste

encore inconnu. Les laryngites d'origine allergique seraient non ou sous-diagnostiquées (49). A la différence de la muqueuse des autres structures des voies aériennes supérieures, la muqueuse des cordes vocales ne possède pas de mastocytes, cellules habituellement impliquées dans les phénomènes de réponse allergique (13). La présence concomitante d'une sinusite allergique et d'une laryngite chronique pourrait répondre, à la théorie de l' « unified aiway » selon laquelle la muqueuse des voies aériennes supérieures et inferieures serait le siège d'un processus généralisé d'inflammation (46,49).
Certaines laryngites dites allergiques résulteraient, en définitif, de l'existence d'un reflux pharyngo laryngé (49).

-Les laryngites chroniques sont dites mécaniques lorsqu'elles résultent de forces de collision excessives entre les cordes vocales. Celles ci surviennent en cas de production vocale à une intensité sonore élevée, et/ou pendant une durée prolongée et ceci de manière chronique. De même les comportements de hemmage ou de toux chroniques, et de serrage vocal peuvent être à l'origine du développement de ces lésions mécaniques. Elles se manifestent par l'apparition de nodules, de polypes hémorragiques, d'hyperkératose, et de cicatrices sur les cordes vocales (13).
Des agressions mécaniques extrinsèques de la muqueuse laryngée (traumatisme par une sonde naso-gastrique) participent également à la genèse des laryngites chroniques (50).
Le malmenage vocal n'a pas de rôle démontré dans la carcinogénèse (2) mais chez le tabagique, il est considéré comme cofacteur (de développement) des laryngopathies exsudatives (1,51,52). Pour certains auteurs, il en est plutôt la conséquence (53).

-L'implication des biofilms est évoquée dans la genèse des laryngites chroniques (54). Ces communautés symbiotiques de micro-organismes (bactéries, champignons) adhérents entre eux et à une surface naturelle ou artificielle ont déjà un rôle bien établi dans la survenue des infections chroniques des voies respiratoires hautes. Les biofilms sont impliqués dans la survenue des rhinosinusites chroniques, des amygdalites chroniques et des infections chroniques des végétations adénoïdes. Les travaux de Kinnari et *al* ont mis en évidence ces colonies de bactéries chez un grand nombre de patients atteints de laryngites chroniques (54). Ces résultats soutiennent l'hypothèse de l'implication des biofilms dans la genèse des laryngites chroniques.

Point fort : les biofilms sont des communautés symbiotiques de micro organismes dont le rôle est établi dans de nombreux cas d'infections des voies respiratoire hautes. Ils sont également retrouvés dans le larynx et leur implication dans les phénomènes d'inflammation laryngée est probable.

-Enfin, les lésions congénitales telles que le sulcus glottidis ou la micropalmure pourraient participer à la genèse de laryngopathies exsudatives (œdème de Reinke) (52).

4. Anatomo-pathologie

L'étude histologique des lésions rouges ou blanches de la laryngite chronique est une étape indispensable à la prise en charge thérapeutique des patients. Une collaboration entre le clinicien et le pathologiste permettra une meilleure analyse des prélèvements histologiques. Le pathologiste sera averti du contexte clinique, du siège du prélèvement et des éventuels antécédents du patient. L'interprétation du résultat anatomo-pathologique nécessite que le clinicien connaisse les classifications utilisées. Cette analyse va permettre de distinguer les processus réactionnels, inflammatoires ou infectieux bénins, des lésions néoplasiques.

L'épaississement du revêtement secondaire à une hyperplasie est lié à une augmentation du nombre de ses cellules, sans modification de l'architecture, ni atypies cellulaires. Cet épaississement concerne soit la couche des cellules épineuses ou de Malpighie (acantose), soit la couche profonde des cellules basales/parabasales. L'hyperplasie (simple) est considérée comme une lésion bénigne, car contrôlée par les mécanismes de la régulation et de la prolifération cellulaire (55). L'hyperplasie « pseudo-épithéliomateuse » est une hyperplasie floride, réactionnelle ou régénérative. L'épithélium en métaplasie malpighienne est très épaissi, formant des projections épithéliales dans le chorion. Cette lésion peut mimer un carcinome épidermoïde bien différencié, mais l'absence d'atypies cellulaires et l'intégrité de la membrane basale permettent de la distinguer de ce dernier. Elle peut être secondaire à une tumeur à cellules granuleuses, des processus inflammatoires chroniques sévères comme la tuberculose.

L'hyperplasie de l'épithélium malpighien peut être surmontée d'une couche de kératine en surface (kératose). La kératinisation peut être dépourvue de noyaux (orthokératose) ou riche en noyaux (parakératose). La kératose/hyperkératose doit être différenciée de la dyskératose qui est une kératinisation anormale et prématurée de cellules malpighiennes, isolées dans l'épaisseur de l'épithélium. En effet, la dyskératose serait associée à une augmentation du risque de transformation maligne et un nombre augmenté de rechutes, quel que soit la lésion (56)(57)(58). Le terme clinique de leucoplasie doit être réservé à la description macroscopique d'une lésion blanche qui peut, à l'examen histologique, correspondre à une simple hyperkératose ou s'avérer dysplasique. Les lésions épithéliales pour lesquelles l'expérience du clinicien et du pathologiste montre qu'elles présentent un risque significativement plus élevé de transformation en carcinome épidermoïde, sont classiquement appelées dysplasie. Elles sont assimilées à des lésions précancéreuses acquises, résultant d'anomalies génétiques qui altèrent le contrôle de la prolifération et de la maturation cellulaire. Ainsi, l'épithélium présentera des altérations plus ou

moins intenses touchant son épaisseur, sa maturation, et sa différentiation, à la base de la notion de grade. Différentes terminologies sont employées pour évaluer le grade/pronostic de ces lésions. Les classifications traditionnelles (Classification des néoplasies malpighiennes intra-épithéliales ou de l'Organisation Mondiale de la Santé) ont en commun de distinguer, par analogie avec les lésions du col utérin, trois ou quatre grades en fonction de la sévérité des anomalies cyto-architecturales du revêtement (tableau). La dysplasie légère ou néoplasie intra-épithéliale de grade 1 est caractérisée par des irrégularités nucléaires, associées à des chevauchements nucléaires dans le tiers inférieur du revêtement. Certains auteurs assimilent l'hyperplasie des cellules basales/parabasales à une dysplasie légère. La dysplasie modérée ou néoplasie intra épithéliale de grade 2 comporte des noyaux élargis, irréguliers, nucléolés, une désorganisation architecturale et une augmentation du nombre de mitoses présents dans les deux tiers inferieurs du revêtement. La dysplasie sévère ou néoplasie intra-épithéliale de grade 3 va comporter des atypies cellulaires (dyskératoses) et un nombre augmenté de mitoses dans plus des deux tiers du revêtement (figure X). De nombreux pathologistes regroupent les dysplasies sévères et les carcinomes in situ (tableau 1)(55).

Les différences épidémiologiques et physiopathologiques sont cependant nombreuses entre les néoplasies cervicales et les néoplasies laryngées. Prenant en compte les particularités histologiques et cliniques de la région laryngée, un groupe d'experts européen a proposé un autre système de grade : la classification de Ljubljana. Pour les auteurs cette classification distingue plus clairement les lésions bénignes (hyperplasie des cellules basales et para-basales) des lésions potentiellement malignes (hyperplasie atypique et carcinome in situ). Le risque de progression en carcinome invasif est de 1% pour les premières et de 10% pour les secondes (59).

La recherche d'une aneuploïdie et l'évaluation de l'index prolifératif par un test immunohistochimique Ki67 pourraient avoir un intérêt pronostique dans les

dysplasies (60,61). Mais aucun biomarqueur n'a montré de réel intérêt pronostique (62–64).

5. Diagnostic

Il repose sur des arguments cliniques et surtout para-cliniques, à la fois endoscopiques et anatomo-pathologiques.

5.1. Diagnostic clinique :

La symptomatologie fonctionnelle est banale et non spécifique.

-Comme dans la plupart des pathologies laryngées, la dysphonie est le symptôme essentiel. Sa persistance pendant quelques semaines, a fortiori en cas de tabagisme, doit alerter. Tous les troubles de la voix qu'ils portent sur le timbre ou l'intensité sont possibles. Habituellement, la voix est plutôt éraillée et rauque (roughness) que soufflée (breathiness) (1), son intensité est diminuée et sa fatigabilité anormale. Au début, la dysphonie marquée au réveil, s'atténue dans la journée et s'aggrave le soir, aboutissant parfois à un épisode d'aphonie. Elle évoque un simple « enrouement » qui ne guérit pas et, au contraire, augmente et devient progressivement permanent (2,11).

Plus de 19% des dysphonies auraient pour origine une laryngite chronique (65).

Souvent isolée, la dysphonie est parfois associée à un hemmage, une sensation de corps étranger, une sècheresse pharyngée.

-La toux est souvent au second plan, elle est typiquement irritative, majorée au cours de la phonation, les lésions stimulant les récepteurs sensitifs laryngés (66).

-La dyspnée est plus rare et est le fait d'un œdème très important des cordes vocales (œdème de Reinke évolué) (53) ou de lésions très exubérantes (11).

-Le diagnostic de reflux pharyngo laryngé est parfois difficile car les symptômes habituels de reflux (pyrosis, régurgitations acides) sont parfois absents (21,35,67). Il sera évoqué chez un patient présentant une dysphonie, se plaignant de difficultés à avaler (pseudodysphagie), d'une sensation de corps étranger

dans la gorge, d'une toux (parfois syncopale), de raclements et de douleurs de gorge, et de la sensation d'avoir un mucus épais dans la gorge (31).

5.2. Examens complémentaires :

-Si la laryngoscopie indirecte au miroir permet d'éliminer d'autres causes dynamiques ou morphologiques de dysphonie et donne un premier aperçu de l'inflammation laryngée, l'utilisation du naso-fibroscope et mieux encore de l'endoscope rigide a l'intérêt de donner une image agrandie permettant un examen plus précis et surtout de réaliser une vidéo-stroboscopie (1,2). La stroboscopie permet de rechercher une altération vibratoire de la muqueuse cordale (68) ; l' « arrêt ou silence phonatoire », c'est-à-dire l'arrêt localisé ou diffus de l'ondulation muqueuse, traduit au minimum l'infiltration du ligament vocal ou de l'espace de Reinke par un processus dont la nature doit être précisée par une biopsie. Cet examen permet également la mise en évidence de malformations congénitales (sulcus glottidis, micropalmure).

L'enregistrement vidéo permet une étude précise avec ralenti et éventuel arrêt sur image, utile au diagnostic et l'étude comparative de plusieurs enregistrements permet un suivi objectif des laryngites chroniques (1,2). La vidéo-stroboscopie est donc capitale pour détecter précocement les zones suspectes à biopsier.

-L'analyse vocale permet de caractériser la dysphonie de la laryngite chronique. Plusieurs méthodes sont à disposition :

- L'analyse perceptive est la méthode la plus utilisée en pratique clinique pour évaluer la voix ; elle est toujours considérée comme la méthode de référence (69). Il s'agit d'une méthode d'évaluation subjective: l'auditeur effectue une description analytique de la voix au seul moyen de l'écoute de cette voix (69).

Des échelles ont été élaborées afin de standardiser cette évaluation perceptive. L'échelle GRBAS conçue en 1981 par Hirano (70) est la méthode d'analyse perceptive la plus utilisée (69). C'est une échelle à quatre niveaux chacun étant côté de 0 à 3: G définit le grade général de dysphonie; 0 représente la voix normale, 1 une dysphonie légère, 2 une dysphonie moyenne et 3 une dysphonie sévère. R définit la raucité de la voix, B définit son souffle, A l'asthénie et S son forçage.

Il est souhaitable de compléter cette hétéro évaluation de la voix par l'utilisation d'échelles d'auto-évaluation de la voix. Ces échelles permettent d'analyser le retentissement de la dysphonie sur la qualité de vie du patient. De nombreuses échelles permettent cette évaluation spécifique. La littérature en répertorie 5: le Voice Handicap Index (VHI), la Voice-Related Quality of Life (V-RQOL)la Voice Activity and Participation Profile (VAPP), la Voice Symptoms Scale (VOISS), le Vocal Performance Questionnaire (VPQ).

Le VHI est une échelle validée en français (71). Elle occupe une place de choix dans l'auto évaluation de la voix et demeure l'échelle la plus largement employée à l'échelle internationale. Elle comporte trois groupes de dix questions, orientées vers l'impact physique, fonctionnel et émotionnel de la dysphonie.

Point fort : le Voice Handicap Index (VHI) est une échelle d'auto évaluation très largement employée pour l'évaluation du retentissement de la dysphonie en terme de qualité de vie pour le patient. Sa forme raccourcie, le VHI-10 en fait un outil facile d'utilisation dans la pratique quotidienne.

- L'analyse acoustique a pour but de mesurer certaines composantes vocales selon des algorithmes prédéterminés et donc reproductibles (69).

Les paramètres les plus sensibles sont la durée de phonation maximale, la fréquence la plus haute et l'intensité la plus douce (1).

La pratique d'un enregistrement vocal à chacune des consultations permet de comparer ces données d'une consultation à l'autre ou d'un patient à l'autre.

-Si l'imagerie n'a pas de place dans le diagnostic de laryngite chronique,
la laryngoscopie directe en suspension est l'examen clé du diagnostic étiologique. Elle permet une analyse clinique précise des lésions laryngées et des prélèvements histologiques. Couplée au microscope opératoire, elle est réalisée sous anesthésie générale, avec une sonde d'intubation de petite taille ou sous jet ventilation pour maintenir un espace glottique bien dégagé. Une panendoscopie peut être effectuée dans le même temps s'il existe des facteurs de risque de cancer des VAD. L'utilisation d'optiques droites et latéralisées, peut s'avérer utile pour examiner certaines zones difficiles à exposer telles la sous-glotte, les ventricules de Morgagni ou la commissure antérieure. Elle doit localiser la moindre lésion et évaluer son extension dans les replis du larynx. La palpation instrumentale peut aider en repérant une zone saignant facilement au contact ou une induration. Cependant, les zones dysplasiques sont souvent souples de même pour les carcinomes invasifs débutants (2). La coloration au bleu de Toluidine peut aider au repérage de lésions diffuses, mais son manque de spécificité et le temps requis en font une méthode peu utilisée (2). Les techniques de fluorescence déjà utilisées dans le dépistage de lésions bronchiques (72), semblent faciliter la détection et la délimitation de lésions précancéreuses ou cancéreuses débutantes au niveau laryngé (73,74). Il s'agit soit d'une auto fluorescence (AF), soit d'une fluorescence induite (FI) par l'utilisation d'un sensibilisant puis dans les 2 cas par éclairage de la muqueuse laryngée par une lumière bleue de longueur d'ondes courtes (entre 380 et 460 nm).. En cas de dysplasie moyenne, sévère, ou de carcinome microinvasif, la fluorescence verte caractéristique de la muqueuse saine est diminuée et se colore légèrement en rouge ou violet. Les faux positifs sont liés à des réactions inflammatoires ou cicatricielles des cordes vocales et les faux négatifs sont dus à

une hyperkératose marquée. Ces techniques de fluorescence apparaissent plus efficaces que l'endoscopie classique à la lumière blanche (LB) pour la mise en évidence des lésions laryngées. L'AF et l'FI affichent respectivement une sensibilité de 91% et 95% et une spécificité de 84% et 62% contre une sensibilité à 73% et une spécificité à 79% pour la LB (73).

L'AF peut être utilisé facilement, sans administration médicamenteuse avec une grande efficacité pour la mise en évidence de ces lésions, l'FI avec sa grande sensibilité et a faible spécificité, est plus appropriée à la détection des lésions récurrentes après une chirurgie initiale (73).

Crosetti et al recommandent la pratique d'une endoscopie « multi-étapes » associant endoscopie à la lumière blanche haute définition, stroboscopie et autofluorescence pour le détection de ces lésions avec une sensibilité de 97,9% et une spécificité de 90,5% (75).

L'endoscopie de contact laryngée reprend le principe de la colpohysteroscopie : après coloration des couches superficielles de la muqueuse des cordes vocales par bleu de méthylène, l'endoscope est placé au contact de la muqueuse et l'examen sous microscope à grossissements ×60 et ×150 s'attache à préciser l'architecture cellulaire et la microvascularisation de la muqueuse et également l'aspect nucléaire et cytoplasmique des cellules pour définir les zones suspectes à biopsier (76). Le couplage de ces deux dernières techniques donneraient des résultats intéressants avec une corrélation à l'histologie dans 88% des cas (77).

L'étude cytologique après raclage par un porte-coton ou une spatule en bois, a peu d'intérêt car son interprétation est difficile et les faux négatifs fréquents (1,2). Seul, un prélèvement lésionnel va permettre de préciser le degré de gravité histologique. Il sera réalisé systématiquement lors de la découverte de toute lésion autre qu'un œdème simple ou un aspect de laryngite catarrhale, et devra être renouvelé en cas de modification lors des examens laryngostroboscopiques de surveillance (1). L'exérèse de la totalité de la lésion emportant en profondeur la membrane basale et le chorion, sous microscope, au laser ou aux

microciseaux, doit être préférée à la biopsie simple à la pince emporte-pièce qui risque de léser le ligament vocal et de morceler la lésion et d'être source d'artéfacts à l'examen histologique. De plus, une biopsie limitée peut être insuffisante pour distinguer une dysplasie sévère d'un carcinome microinvasif (78). Si l'exérèse complète est impossible, les biopsies devront être profondes, sur les bords de la lésion, en zone non nécrotique et leurs localisations bien précisées. Le laser CO2 remplace avantageusement les microsinstruments laryngés car il permet un meilleur contrôle des berges d'exérèse à condition de l'utiliser à faible puissance (1 à 2 watts) (79) ; dans le cas contraire, il peut entraîner des artefacts de coagulation gênant l'interprétation histologique.

Le prélèvement laryngé effectué est fixé et orienté en cas de biopsie exérèse (un schéma d'accompagnement daté est souhaitable). L'examen extemporané n'a pas d'intérêt véritable en cas de dysplasie et risque de rendre l'examen anatomo-pathologique conventionnel plus difficile, inutilement.

-La suspicion de laryngite induite par un reflux pharyngo laryngé incite certains auteurs à la réalisation d'une pH-métrie des 24h (80); Cette pratique reste discutée (21,81) car cet examen invasif apparaît peut sensible dans ce contexte (70-80%) avec de nombreux faux négatifs (20-50%) (35). La mise en route d'un traitement par IPP double dose constituera alors, pour d'autres un test diagnostique (21,35,67). Dans ces conditions la pH-métrie des 24 h restera réservée aux patients ne répondant pas au traitement et chez lesquels la suspicion de reflux pharyngo laryngé reste élevée (35).

La combinaison d'une pH-métrie avec une impédancemétrie est parfois proposée, elle permettrait la mise en évidence de reflux peu ou non-acides (31,82). Cependant cet examen n'est pas encore bien standardisé et reste peu évalué à ce jour (28,81).

A la différence des patients présentant un RGO typique l'oesophagite est rarement présente chez les patients ayant un reflux extra oesophagien. Ainsi, elle n'est retrouvée que chez 10 à 30% de ce groupe de patients. Par conséquent la

fibroscopie oeso-gastro-duodénale ne constitue pas un outil spécifique ni sensible pour objectiver ce reflux (31,35).
Enfin, à ce jour il n'existe pas de recommandations concernant la recherche et le traitement d'Hélicobacter Pylori chez les patients présentant un GERD.

6. Aspects endoscopiques (1,13,83)

De manière classique, les laryngites chroniques sont divisées en deux groupes. Le premier comporte les laryngites dites "rouges" parfois également nommées "érythroplasiques", le second, les laryngites appelées "blanches" ou "kératosiques". Ce dernier terme devrait d'ailleurs faire place à "leucoplasiques" puisque la kératose est un diagnostic purement histologique. Notons que les lésions « rouges » et les lésions « blanches » peuvent être présentes conjointement chez le même patient.

Point fort : les lésions de laryngite blanche et les lésions de laryngite rouge peuvent être présentes simultanément chez un même patient.

6.1. Les laryngites rouges

6.1.1. La laryngite hyperhémique

L'ensemble du larynx apparaît inflammatoire mais cette inflammation siège préférentiellement au niveau des cordes vocales. Les muqueuses présentent une couleur pouvant s'étendre dans toute la gamme du rouge clair. En endoscopie, les cordes vocales sont lisses parfois dépolies; leurs capillaires peuvent être dilatés et sont disposés parallèlement au bord libre. Cet état

représente le stade le plus précoce de laryngite chronique et est parfaitement réversible, il est parfois appelé « laryngite exsudative chronique ».

6.1.2. La laryngite hypertrophique rouge

Contrairement à la laryngite hyperhémique, la muqueuse des cordes vocales est épaissie et irrégulière.

Deux types de laryngites hypertrophiques rouges sont à distinguer:

- La cordite « pure » simple : les cordes sont assez lisses mais de couleur rouge vif ou foncé. Elles apparaissent épaissies voire « boudinées » sur toute leur longueur. Les capillaires sont dilatés et disposés de manière aléatoire (l'orientation normale des vaisseaux reste parallèle au bord libre de la corde vocale). La stroboscopie met en évidence un déficit de mobilité muqueuse (Fig. 3).

- La cordite en « îlots » : les cordes sont déformées sur leur bord libre et leur face supérieure par des irrégularités ovalaires, lisses et inflammatoires.

6.1.3. La laryngite pseudo-myxomateuse ou "oedème de Reinke" (Fig. 4)

Les termes de "pseudo-myxome" et de "dégénérescence polypoïde" sont également usités pour décrire cette pathologie. Sa caractéristique essentielle est un oedème développé de manière chronique dans l'espace de Reinke. Il va dès lors déformer la face supérieure et le bord libre de la corde vocale. La corde atteinte a un aspect boursouflé et translucide. L'épaisseur de la couche superficielle de la lamina propria peut être considérable, atteignant parfois plus d'un centimètre.

Cette lésion, qui peut être uni- ou bilatérale, est la conséquence d'une irritation chronique tabagique ou consécutive, de manière plus rare, à un reflux gastro-

oesophagien. Lors de l'examen stroboscopique, l'ondulation muqueuse est difficile à évaluer et apparaît comme extrêmement différente de celle que l'on peut observer à la surface d'une corde vocale saine. La lésion est généralement irrégulière, elle peut être souple ou rigide. L'examen laryngé va montrer un aspect pâle, aqueux, de volumineuses poches semi-liquides attachées à la surface et au bord libre des deux cordes vocales. En phonation, ces poches oedémateuses peuvent être brusquement refoulées à la face supérieure des cordes. Des images de leucoplasie (Fig. 5) ou des hypervascularisations réactionnelles (Fig. 6) peuvent être associées à cet œdème.

6.1.4. La laryngite postérieure

Dans ce type de pathologie, l'atteinte laryngée siège à la partie postérieure du larynx : les arythénoïdes et la commissure postérieure. L'étiologie principale de ce type de laryngite est le reflux gastro-oesophagien. La pathologie arythénoïdienne peut également résulter d'efforts vocaux inadéquats répétitifs ou d'efforts de toux chronique. Ces lésions sont généralement classées dans les pathologies « rouges » mais l'association d'une leucoplasie n'est pas rare.

- L'atteinte de la commissure postérieure : le plus souvent, l'image démontre la présence de lésions hypertrophiques interarythénoïdiennes inflammatoires. Le volume de cette hypertrophie peut entraîner une fermeture incomplète postérieure de la glotte en phonation. (Fig. 7)

- L'atteinte arythénoïdienne : l'endoscopie permet de mettre en évidence une lésion très fréquemment unilatérale siégeant à la jonction entre l'arythénoïde et le tiers postérieur de la corde vocale. Il s'agit le plus fréquemment d'une lésion ulcérée atone mais il n'est pas rare de retrouver une image de bourgeonnement inflammatoire dont le diagnostic différentiel avec une atteinte néoplasique est parfois délicat à poser (Fig. 8). Dans certains cas plus rares, une forme de granulome lisse

inflammatoire peut également être retrouvée. Cette dernière situation résulte généralement d'une plaie d'intubation (Fig. 9).

6.2. Les laryngites blanches

L'aspect blanchâtre des lésions est à mettre en relation avec la présence de kératose (hypertrophie importante des couches superficielles de la muqueuse avec dépôts anormaux de kératine).

En fonction de l'importance de cette kératose, trois grades de lésions sont classiquement décrits:

6.2.1. La leucoplasie

Il s'agit de lésions blanchâtres voire grisâtres lisses et planes généralement légèrement brillantes ou nacrées. Ces lésions peuvent être isolées ou multiples. Leurs limites sont, le plus souvent, assez imprécises. Elles se développent sur une muqueuse qui peut être normale mais généralement qui présente des signes d'inflammation (Fig. 10). Ces atteintes peuvent également être retrouvées au pourtour de petits ulcères atones (Fig. 11). Elles entraînent une nette diminution, voire une absence, de mobilité muqueuse lors de l'examen stroboscopique.

6.2.2. La pachydermie

La kératose est plus étendue mais surtout développée sur une épaisseur plus importante. Dans ce cas, la corde apparaît épaissie dans son ensemble, voire le plus souvent dans ses deux tiers antérieurs. Elle a une couleur blanchâtre ou grisâtre et présente un bord assez irrégulier. Cette fois, la stroboscopie démontre une rigidité muqueuse majeure tant en importance qu'en

étendue. Le diagnostic différentiel avec une dysplasie voire un carcinome peut se révéler complexe (Fig. 12).

6.2.3. Le papillome corné

La kératose est développée de manière très exophytique. Elle forme une masse irrégulière, spiculée, indurée, de couleur blanchâtre ou grisâtre. La lésion bombe dans la filière dont elle peut diminuer de manière significative la surface (Fig. 13).

6.3. Les cas particuliers

6.3.1. La laryngite post-radique

Après radiothérapie, le larynx peut présenter deux types d'atteintes chroniques :

- L'une « atrophique » avec des muqueuses assez pâles au sein desquelles l'endoscopie peut mettre en évidence des pétéchies disséminées au niveau glotto-sus-glottique
  (Fig. 14).
- L'autre plutôt « hypertrophique » avec un érythème étendu et des lésions œdémateuses diffuses qui peuvent varier dans le temps. Dans cette forme, la filière peut être réduite voire être quasi inexistante. Des dépôts fibrineux sont rencontrés de manière assez régulière (Fig. 15).

6.3.2 La laryngite allergique

Dans un contexte d'allergie chronique, on peut retrouver une atteinte laryngée sous forme de dépôts de sécrétions épaisses, d'érythème diffus, d'œdème cordal et d'incompétence glottique épisodique lors de la phonation.

6.4. Diagnostic différentiel (84–87)

Le premier de ces diagnostics différentiels est évidemment le cancer glottique ou laryngé dans son ensemble. L'aspect clinique et endoscopique de tels carcinomes peut être trompeur. Ceci est d'autant plus vrai dans les formes de dysplasies ou dans les cancers débutants comme par exemple dans les carcinomes in situ. Par ailleurs, le lymphome laryngé, même si assez peu fréquent, peut être confondu avec une simple laryngite chronique

L'examen clinique attentif peut permettre, via certains signes, de faire la différence entre de telles pathologies néoplasiques ou pré-néoplasiques et des atteintes plus chroniques de laryngites: mobilité laryngée, mobilité cordale, localisation des lésions... De nouvelles techniques endoscopiques permettent d'améliorer le diagnostic dans les cas les plus difficiles. Il s'agit notamment de la technologie utilisant la " narrow band imaging" (NBI) (basée sur les propriétés d'absorption de la lumière par l'hémoglobine (longueurs d'ondes utilisées: 415 nm pour le bleu et 540 nm pour le vert) qui colore les capillaires en brun. Couplée à un vidéo endoscope, cette technologie va offrir la possibilité au clinicien de mettre en évidence la vascularisation sous muqueuse et surtout les micro-capillaires intra-épithéliaux. Une prolifération et un changement de structure vasculaire sont, en effet, les premiers signes de la transformation maligne dans un tissu (Fig. 16 & 17, 18 & 19).

Malgré toutes ces améliorations technologiques, si le doute persiste, la seule possibilité fiable reste alors la laryngoscopie directe avec analyse anatomopathologique! Une des entités carcinologiques les plus difficiles à distinguer d'une pachydermie cordale ou d'un papillome corné est le carcinome verruqueux. Chez le patient présentant de telles atteintes laryngées, des biopsies profondes sont indispensables puisque même le diagnostic histologique peut apparaître, dans certains cas, très difficile.

Point fort :

-Devant une laryngite chronique résistante au traitement le diagnostic de néoplasie laryngée devra être évoqué.

-En cas de doute diagnostique des biopsies profondes sont indispensables.

Outre ces pathologies néoplasiques, certaines atteintes infectieuses peuvent mimer des laryngites chroniques banales. Il faudra notamment penser aux maladies " granulomateuses", comme la tuberculose ou la syphilis. Ces maladies ont régressé de manière importante dans le courant du 20ème siècle et sont donc actuellement partiellement sous-diagnostiquées. En effet, depuis une vingtaine d'années, la fréquence de ces pathologies semble être en croissance. Ces infections peuvent atteindre tous les étages laryngés. L'image retrouvée sera généralement celle d'une atteinte inflammatoire et granulomateuse parfois pluri-focale. Le diagnostic final sera posé sur base des analyses histologiques et biologiques. Cliniquement, il s'agit de patients présentant des douleurs laryngées accompagnées d'une dysphonie et dans un nombre non négligeable de cas de dysphagie.

D'autres atteintes infectieuses peuvent rendre le diagnostic complexe avec une laryngite chronique: citons les mycoses ainsi que certaines parasitoses (leishmaniose,..)

Un troisième type d'atteinte doit être signalé en tant que diagnostic différentiel des laryngites chroniques: les maladies systémiques à retentissement laryngé. Le symptôme le plus souvent retrouvé est la dysphonie (comme dans la laryngite chronique). L'image endoscopique peut varier en fonction de la pathologie. Dans la polyarthrite rhumatoïde, on retrouve simplement une muqueuse érythémateuse en phase aiguë. Le lupus érythémateux disséminé ainsi que la granulomatose de Wegener offrent une image d'œdème ou d'inflammation voire de nécrose. L'amylose laryngée est représentée sous forme de granulomes ou de lésions bourgeonnantes inflammatoires. La sarcoïdose peut également atteindre le larynx sous forme de granulomes inflammatoires. Toutes ces maladies seront diagnostiquées de manière précise grâce aux analyses biologiques (recherche d'anticorps, tests inflammatoires...) et aux prélèvements anatomopathologiques.

7. Traitements

7.1. Principe

Le traitement des laryngites chroniques est double : préventif et curatif. L'arrêt des facteurs irritants responsables de la laryngite a pour but immédiat une diminution de la symptomatologie clinique (dysphonie, paresthésies), une réduction du risque d'apparition de dysplasie ou de carcinome et la restitution d'une muqueuse normale. L'éradication des lésions muqueuses bien individualisées, c'est à dire principalement les laryngites blanches s'impose dès lors qu'il existe des arguments évocateurs d'une transformation maligne. Dans tous les cas, les traitements entrepris, doivent préserver au mieux la fonction vocale. Cependant ces traitements, même répétés restent insuffisants sans une surveillance attentive. En effet, ils restent limités aux lésions macroscopiques et

ne permettent pas toujours d'éviter l'évolution vers un carcinome. Une surveillance sur plusieurs années est donc nécessaire.

7.2. Moyens

7.2.1. Arrêt des facteurs irritants

Le tabac

L'importance de l'intoxication tabagique augmente le nombre et le degré des dysplasies. L'arrêt de la consommation de tabac est fondamental. L'orientation du patient vers une consultation d'addictologie est indispensable. La surveillance doit être maintenue durant des années même en cas d'arrêt de l'intoxication.

Le reflux gastro-oesophagien

Le traitement anti-reflux comprend, outre des mesures hygiéno-diététiques, des médicaments anti-reflux ou des inhibiteurs de la pompe à protons (31)(88).

L'efficacité sur la réversibilité des lésions n'est cependant prouvée (89) et les différentes études menées jusqu'à présent n'ont par montré d'amélioration significative des symptômes reliés au reflux pharyngolaryngé chez les patients traités par IPP (22,29,90,91).

Il apparaît cependant que l'efficacité de ce traitement n'a pas bénéficié d'une évaluation scientifique rigoureuse (22,81).

Des données récentes (92)(67) suggèrent que les patients présentant un reflux pharyngolaryngé avec symptômes typiques de RGO seraient meilleurs répondeurs que les patients sans symptômes typiques de RGO.

En pratique, compte tenu de la nature non spécifique des symptômes extra-oesophagiens et des mauvaises sensibilité et spécificité des tests tels que la laryngoscopie et la pH-métrie, on initie le plus souvent un traitement empirique par IPP en cas de suspicion de reflux pharyngo laryngé (24).

La schéma thérapeutique habituellement préconisée est un IPP simple dose matin et soir pendant une durée de 2 à 4 mois selon les équipes (35) plus ou

moins associé à un alginate. La conduite à tenir en cas d'inefficacité du traitement est affaire d'école : certain recommandent de prolonger voire d'augmenter le traitement par IPP (31), d'autres recommandent alors la réalisation d'une pH-métrie des 24h afin de confirmer ou d'infirmer le diagnostic (21,24,35). Vaezi considère que l'inefficacité du traitement doit faire remettre en question le diagnostic de reflux pharyngo-laryngé (30,35).

Les recommandations de l'AGA (Amercican Gastroenterological Association) de 2008 restreignent la prescription des IPP aux seuls patients présentant une suspicion de reflux pharyngo laryngé associé à des symptômes typiques de RGO. (91). Différents algorithmes de prise en charge du reflux existent (21,35,93) sans consensus entre eux.

Enfin, le traitement chirurgical du reflux pharyngo laryngé n'apparaît recommandé qu'en cas d'efficacité avérée du traitement par IPP, chez des patients chez qui le RGO a été bien documenté (24,35). A ce jour il existe peu de données sur l'efficacité et les indications d'un tel traitement (28).

7.2.2. La rééducation orthophonique

Une rééducation orthophonique est indiquée lorsqu'il existe un contexte de forçage vocal associé à la laryngite. La rééducation peut aussi être proposée dans un but symptomatique pour améliorer la production sonore sur un larynx traumatisé, et dans un but préventif de séquelles post-opératoires de la microchirurgie laryngée (la voix chuchotée est à proscrire car elle induit un fonctionnement anormal des structures laryngées).

La prescription de l'orthophonie repose sur la délivrance d'une ordonnance sur laquelle est inscrite : « consultation orthophonique et rééducation si nécessaire ». Il convient de joindre un courrier explicatif si possible avec des photographies ou enregistrement vidéoscopique et audiophonique. Une interrelation solide entre les professionnels de la voix sera un gage de la qualité de prise en charge du patient.

La rééducation orthophonique comportera usuellement différentes étapes (94):
La première consistera à faire ressentir au patient le comportement vocal défectueux. La deuxième étape s'intéressera à la posture. La troisième étape touchera la respiration. Enfin, la dernière étape concernera la pose de la voix, c'est à dire la coordination pneumo-phonique en venant poser la voix sur le souffle.

7.2.3. Traitement des anomalies muqueuses visibles

Vitamine A et ses dérivés rétinoïques

La vitamine A et ses dérivés rétinoïques possèdent des propriétés thérapeutiques et préventives sur les phénomènes de cancérisation de lésions pré malignes ou malignes. Leurs mécanismes d'action portent notamment sur la prolifération et la différenciation des cellules épithéliales et sur l'activation du système immunitaire (95). La vitaminothérapie peut être utilisée dans deux situations : au stade de lésions précancéreuses et en prévention de lésion néoplasiques. Elle ne permet cependant pas une restitution ad integrum de l'épithélium (79).
L'association de L-cystine, Soufre, Vitamine A, et de levures Saccharomyces Cerevisiae (Solacy®), utilisée à la posologie de 2 capsules deux fois par jour pendant 4 mois dans le cadre d'un traitement de laryngites chroniques non spécifiques améliorerait l'état de la muqueuse laryngée et réduirait la dysphonie, la toux et les paresthésies pharyngées (96).

La microchirurgie laryngée

La chirurgie pratiquée dans les laryngites chroniques sous microscope et par laryngoscopie en suspension a deux buts : pratiquer l'exérèse complète des lésions muqueuses macroscopiques et établir un diagnostic histologique de celles ci.

Cette chirurgie se pratique à l'aide soit de micro-instruments, soit du laser CO2 (à la puissance de 0,5 à 2 Watts). L'intérêt du laser est d'améliorer la précision de l'excision et de diminuer les saignements per et post opératoires.
Elle est pratiquée dès qu'apparait une lésion muqueuse individualisable.
L'importance de l'exérèse dépend du nombre et de la taille des lésions. Une cordectomie de type I intéressant l'épithélium et la partie superficielle de la lamina propria permet l'exérèse des lésions étendue à l'ensemble de l'épithélium cordal. Une cordectomie de type II intéressant l'épithélium, la lamina propria et le ligament vocal sera indiqué en cas de doute sur un envahissement profond (97). Les autres types de cordectomies, compte tenu de leurs conséquences vocales, n'ont pas leur place dans les lésions non tumorales des laryngites chroniques. Pour les lésions plus focalisées, l'exérèse sera guidée par la taille des ou de la lésion.
Deux zones peuvent présenter des difficultés techniques d'exposition: la commissure antérieure (où le risque de synéchies post-opératoires est plus important), et l'extension lésionnelle vers le plancher ventriculaire (dans ce cas, l'éradication peut-être facilitée par une vestibulectomie partielle première).
Contrairement à certaines idées préconçues, le laser n'entraîne pas de difficultés à l'analyse histologique de la pièce d'exérèse si une marge de 3 mm de tissu sain est respectée (79). L'examen extemporané n'est pas indiqué compte tenu de la petite taille des prélèvements.

Point fort : la chirurgie au laser des laryngites chroniques a permis d'accroitre la précision des exérèses et de diminuer la morbidité .

7.2.4. Autres traitements.

La chimiothérapie, la radiothérapie ou la chirurgie laryngée par voie externe n'ont pas leur place dans les lésions non tumorales des laryngites chroniques.

L'équipe de G.S. Ni a proposé l'injection intra cordale de béthamétasone comme traitement de la laryngite chronique hypertrophique avec des résultats satisfaisants tant sur la dysphonie que sur l'œdème cordal en laryngoscopie (98).

7 .3. Nomenclature post-chirurgicale

Devant l'absence de classification commune des lésions bénignes des cordes vocales C.A. Rosen et al proposent une nomenclature de ces lésions (99). Reposant sur la morphologie de la lésion, les données stroboscopiques, la réponse au traitement orthophonique et les constatations per-opératoires (lorsqu'elle étaient disponibles), elle a été établie à l'issue d'un consensus clinique par un panel de laryngologistes.

La classification proposée comprend 9 lésions distinctes des cordes vocales : les nodules, les polypes, les pseudokystes, les kystes (sous-épithéliaux ou ligamentaires), les lésions de corde vocale non spécifiques, les masses fibreuses cordales (sous-épithéliales ou ligamentaires), les lésions réactionnelles.

Cette classification concerne l'atteinte du pli vocal membraneux, c'est à dire du ligament vocal et/ou de l'espace sous-épithélial avec un épithélium sus-jacent normal, excluant ainsi les lésions granulomateuses et épithéliales telles que les kératoses et les pathologies malignes. De même les processus inflammatoires généralisés tels que l'œdème de Reinke et la laryngite aigue ont été exclus.

7.4. La surveillance clinique

La surveillance clinique est un élément fondamental de la prise en charge de cette pathologie chronique. Le potentiel évolutif vers une malignité des lésions dysplasiques justifie cette attention particulière (tableau n° 2). Le suivi est facilité par l'utilisation de film ou de photographie datées des lésions laryngées, ainsi que d'enregistrements audiophonologiques.

La fréquence des consultations de surveillance dépendent de 3 éléments : la persistance ou non de l'intoxication tabagique, l'aspect et l'évolutivité des

lésions à l'examen clinique et enfin, les résultats histologiques des biopsies précédentes (surveillance accrue en cas de dysplasie modérée ou sévère). L'intérêt de consultations rapprochées pourrait être en outre, d'accroître la motivation du patient à l'arrêt du tabac.

7.5. Démarche thérapeutique pratique (tableau n°3)

Conclusion

Les laryngites chroniques et plus particulièrement kératosiques constituent une pathologie banale. Elles peuvent constituer un état précancéreux. De ce fait, une des principales difficultés du thérapeute est de ne pas négliger une lésion dont l'évolution est imprévisible. Cette constatation implique un diagnostic initial précis (photographies et/ou filmographies laryngées, stroboscopie, enregistrements audiophonologiques). Ces documents de référence constituent un élément clef pour une prise en charge thérapeutique adaptée (avec une place privilégiée pour la microchirurgie au laser CO2) et pour la surveillance clinique qui doit être réitérée dans le temps.

Bibliographie :

1. Verhulst J., Traissac L., Guerrier B., Bours AF., Hamoir M., Remacle M., Van de Heyning P. Les laryngites chroniques. Rev Laryngol Otol Rhinol. 1998;(119):65-72.

2. Makeieff M., Maurice N., Jaklis A., Torreilles JL., Crampette L., Guerrier B. Les dysplasies des cordes vocales. Les cahiers d'ORL. (31):189-201.

3. Prades J-M, Dumollard JM, Duband S, Timoshenko A, Richard C, Dubois MD, et al. Lamina propria of the human vocal fold: histomorphometric study of collagen fibers. Surg Radiol Anat. 2010 avr;32(4):377-82.

4. Madruga de Melo EC, Lemos M, Aragão Ximenes Filho J, Sennes LU, Nascimento Saldiva PH, Tsuji DH. Distribution of collagen in the lamina propria of the human vocal fold. Laryngoscope. 2003 déc;113(12):2187-91.

5. Sato K, Hirano M. Histologic investigation of the macula flava of the human vocal fold. Ann. Otol. Rhinol. Laryngol. 1995 févr;104(2):138-43.

6. Sato K, Hirano M, Nakashima T. 3D structure of the macula flava in the human vocal fold. Acta Otolaryngol. 2003 janv;123(2):269-73.

7. Feneis H, Dauber W. Pocket Atlas of Human Anatomy: Based on the International Nomenclature. Thieme; 2000.

8. Mills. Histology for pathologists [Internet]. [cité 2012 sept 12]. Available de: http://www.ncbi.nlm.nih.gov/pubmed

9. Thibeault SL, Rees L, Pazmany L, Birchall MA. At the crossroads: mucosal immunology of the larynx. Mucosal Immunol. 2009 mars;2(2):122-8.

10. Barker E, Haverson K, Stokes CR, Birchall M, Bailey M. The larynx as an immunological organ: immunological architecture in the pig as a large animal model. Clin. Exp. Immunol. 2006 janv;143(1):6-14.

11. Haguenauer J.P., Pignat J.C. Les laryngites chroniques. Encycl. Méd. Chir. 1989 avr;Oto-rhino-laryngologie(20645 C-10):7p.

12. Grasl MC, Neuwirth-Riedl K, Vutuc C, Horak F, Vorbeck F, Banyai M. Risk of vocal chord dysplasia in relation to smoking, alcohol intake and occupation. Eur. J. Epidemiol. 1990 mars;6(1):45-8.

13. Dworkin JP. Laryngitis: types, causes, and treatments. Otolaryngol. Clin. North Am. 2008 avr;41(2):419-436, ix.

14. Branski RC, Zhou H, Kraus DH, Sivasankar M. The effects of cigarette smoke condensate on vocal fold transepithelial resistance and inflammatory signaling in vocal fold fibroblasts. Laryngoscope. 2011 mars;121(3):601-5.

15. Baletic N, Jakovljevic B, Marmut Z, Petrovic Z, Paunovic K. Chronic laryngitis in glassblowers. Ind Health. 2005 avr;43(2):302-7.

16. Hellquist H, Lundgren J, Olofsson J. Hyperplasia, keratosis, dysplasia and carcinoma in situ of the vocal cords--a follow-up study. Clin Otolaryngol Allied Sci. 1982 févr;7(1):11-27.

17. Akhavan A, Ajalloueyan M, Ghanei M, Moharamzad Y. Late laryngeal findings in sulfur mustard poisoning. Clin Toxicol (Phila). 2009 févr;47(2):142-4.

18. Balali-Mood M, Hefazi M. Comparison of early and late toxic effects of sulfur mustard in Iranian veterans. Basic Clin. Pharmacol. Toxicol. 2006 oct;99(4):273-82.

19. Fuchs M, Bücheler M. [Chronic hyperplastic laryngitis following treatment of hypertension with angiotensin converting enzyme-inhibitor]. HNO. 2004 nov;52(11):998-1000.

20. Hiraga A, Kamitsukasa I, Araki N, Yamamoto H. Hoarseness in pellagra. J Clin Neurosci. 2011 juin;18(6):870-1.

21. Heidelbaugh JJ, Gill AS, Van Harrison R, Nostrant TT. Atypical presentations of gastroesophageal reflux disease. Am Fam Physician. 2008 août 15;78(4):483-8.

22. Hungin APS, Raghunath AS, Wiklund I. Beyond heartburn: a systematic review of the extra-oesophageal spectrum of reflux-induced disease. Fam Pract. 2005 déc;22(6):591-603.

23. Gurski RR, da Rosa ARP, do Valle E, de Borba MA, Valiati AA. Extraesophageal manifestations of gastroesophageal reflux disease. J Bras Pneumol. 2006 avr;32(2):150-60.

24. Vaezi MF. Review article: the role of pH monitoring in extraoesophageal gastro-oesophageal reflux disease. Aliment. Pharmacol. Ther. 2006 mars;23 Suppl 1:40-9.

25. Cohen JT, Bach KK, Postma GN, Koufman JA. Clinical manifestations of laryngopharyngeal reflux. Ear Nose Throat J. 2002 sept;81(9 Suppl 2):19-23.

26. Belafsky PC, Postma GN, Amin MR, Koufman JA. Symptoms and findings of laryngopharyngeal reflux. Ear Nose Throat J. 2002 sept;81(9 Suppl 2):10-3.

27. Koufman JA. Laryngopharyngeal reflux is different from classic gastroesophageal reflux disease. Ear Nose Throat J. 2002 sept;81(9 Suppl 2):7-9.

28. Labenz J. Facts and fantasies in extra-oesophageal symptoms in GORD. Best Pract Res Clin Gastroenterol. 2010 déc;24(6):893-904.

29. Sataloff RT. Gastroesophageal reflux-related chronic laryngitis. Commentary. Arch. Otolaryngol. Head Neck Surg. 2010 sept;136(9):914-5.

30. Vaezi MF. Gastroesophageal reflux-related chronic laryngitis: con. Arch. Otolaryngol. Head Neck Surg. 2010 sept;136(9):908-9.

31. Pearson JP, Parikh S, Orlando RC, Johnston N, Allen J, Tinling SP, et al. Review article: reflux and its consequences--the laryngeal, pulmonary and oesophageal manifestations. Conference held in conjunction with the 9th International Symposium on Human Pepsin (ISHP) Kingston-upon-Hull, UK, 21-23 April 2010. Aliment. Pharmacol. Ther. 2011 avr;33 Suppl 1:1-71.

32. Tae K, Jin BJ, Ji YB, Jeong JH, Cho SH, Lee SH. The role of laryngopharyngeal reflux as a risk factor in laryngeal cancer: a preliminary report. Clin Exp Otorhinolaryngol. 2011 juin;4(2):101-4.

33. Cekin E, Ozyurt M, Erkul E, Ergunay K, Cincik H, Kapucu B, et al. The association between Helicobacter pylori and laryngopharyngeal reflux in laryngeal pathologies. Ear Nose Throat J. 2012 mars;91(3):E6-9.

34. Tutuian R, Castell DO. Diagnosis of laryngopharyngeal reflux. Curr Opin Otolaryngol Head Neck Surg. 2004 juin;12(3):174-9.

35. Kamal A, Vaezi MF. Diagnosis and initial management of gastroesophageal complications. Best Pract Res Clin Gastroenterol. 2010 déc;24(6):799-820.

36. Tiba M, Fawaz S, Osman H. Helicobacter pylori and its role in vocal folds' minimal lesions. Clin Respir J. 2010 oct;4(4):237-40.

37. Oridate N, Takeda H, Yamamoto J, Asaka M, Mesuda Y, Nishizawa N, et al. Helicobacter pylori seropositivity predicts outcomes of acid suppression therapy for laryngopharyngeal reflux symptoms. Laryngoscope. 2006 avr;116(4):547-53.

38. Eryılmaz A, Erişen L, Demir UL, Kasapoglu F, Ozmen OA, Ursavas A, et al. Management of patients with coexisting obstructive sleep apnea and laryngopharyngeal reflux disease. European archives of oto-rhino-laryngology: official journal of the European Federation of Oto-Rhino-Laryngological Societies (EUFOS): affiliated with the German Society for Oto-Rhino-Laryngology - Head and Neck Surgery [Internet]. 2012 juin 17 [cité 2012 août 27]; Available de: http://www.ncbi.nlm.nih.gov/pubmed/22707319

39. St Guily JL, Jacquard A-C, Prétet J-L, Haesebaert J, Beby-Defaux A, Clavel C, et al. Human papillomavirus genotype distribution in oropharynx and oral cavity cancer in France--The EDiTH VI study. J. Clin. Virol. 2011 juin;51(2):100-4.

40. St Guily JL, Clavel C, Okaïs C, Prétet J-L, Beby-Defaux A, Agius G, et al. Human papillomavirus genotype distribution in tonsil cancers. Head Neck Oncol. 2011;3(1):6.

41. Duray A, Descamps G, Arafa M, Decaestecker C, Remmelink M, Sirtaine N, et al. High incidence of high-risk HPV in benign and malignant lesions of the larynx. Int. J. Oncol. 2011 juill;39(1):51-9.

42. Baumann JL, Cohen S, Evjen AN, Law JH, Vadivelu S, Attia A, et al. Human papillomavirus in early laryngeal carcinoma. Laryngoscope. 2009 août;119(8):1531-7.

43. Lee SY, Cho NH, Choi EC, Kim WS, Kim S-H. Is human papillomavirus a causative factor of glottic cancer? J Voice. 2011 nov;25(6):770-4.

44. Waters HH, Seth R, Hoschar AP, Benninger MS. Does HPV have a presence in diffuse high grade pre-malignant lesions of the larynx? Laryngoscope. 2010;120 Suppl 4:S201.

45. Torrente MC, Rodrigo JP, Haigentz M Jr, Dikkers FG, Rinaldo A, Takes RP, et al. Human papillomavirus infections in laryngeal cancer. Head Neck. 2011 avr;33(4):581-6.

46. Turley R, Cohen SM, Becker A, Ebert CS Jr. Role of rhinitis in laryngitis: another dimension of the unified airway. Ann. Otol. Rhinol. Laryngol. 2011 août;120(8):505-10.

47. Hackenberg S, Hacki T, Hagen R, Kleinsasser NH. [Voice disorders in asthma]. Laryngorhinootologie. 2010 août;89(8):460-4.

48. Ryan NM, Gibson PG. Characterization of laryngeal dysfunction in chronic persistent cough. Laryngoscope. 2009 avr;119(4):640-5.

49. Roth DF, Ferguson BJ. Vocal allergy: recent advances in understanding the role of allergy in dysphonia. Curr Opin Otolaryngol Head Neck Surg. 2010 juin;18(3):176-81.

50. Lima-Rodrigues M, Valle-Fernandes A, Lamas N, Cruz A, Baltazar F, Milanezi F, et al. A new model of laryngitis: neuropeptide, cyclooxygenase, and cytokine profile. Laryngoscope. 2008 janv;118(1):78-86.

51. Zeitels SM, Hillman RE, Bunting GW, Vaughn T. Reinke's edema: phonatory mechanisms and management strategies. Ann. Otol. Rhinol. Laryngol. 1997 juill;106(7 Pt 1):533-43.

52. Remacle M, Lagneau G, Marbaix E, Doyen A, Van den Eeckhaut J. [Exudative laryngeal diseases of Reinke's space]. Ann Otolaryngol Chir Cervicofac. 1992;109(1):33-8.

53. Guerrier B, Benmansour M, Arnoux B. [Polyps of the vocal cords, pseudomyxomas, granulomas]. Rev Laryngol Otol Rhinol (Bord). 1987;108 Spec No:399-403.

54. Kinnari TJ, Lampikoski H, Hyyrynen T, Aarnisalo AA. Bacterial biofilm associated with chronic laryngitis. Arch. Otolaryngol. Head Neck Surg. 2012 mai;138(5):467-70.

55. International Agency for Research on Cancer. Pathology and Genetics of Head and Neck Tumours [Internet]. Barnes; [cité 2012 sept 12]. Available de: http://www.ncbi.nlm.nih.gov/pubmed

56. Blackwell KE, Fu YS, Calcaterra TC. Laryngeal dysplasia. A clinicopathologic study. Cancer. 1995 janv 15;75(2):457-63.

57. Riera Velasco JR, Suárez Nieto C, Pedrero de Bustos C, Alvarez Marcos C. Premalignant lesions of the larynx: pathological prognostic factors. J Otolaryngol. 1987 déc;16(6):367-70.

58. Fiorella R, Di Nicola V, Resta L. Epidemiological and clinical relief on hyperplastic lesions of the larynx. Acta Otolaryngol Suppl. 1997;527:77-81.

59. Mehanna H, Paleri V, Robson A, Wight R, Helliwell T. Consensus statement by otorhinolaryngologists and pathologists on the diagnosis and management of laryngeal dysplasia. Clin Otolaryngol. 2010 juin;35(3):170-6.

60. Crissman JD, Zarbo RJ. Quantitation of DNA ploidy in squamous intraepithelial neoplasia of the laryngeal glottis. Arch. Otolaryngol. Head Neck Surg. 1991 févr;117(2):182-8.

61. Ashraf MJ, Maghbul M, Azarpira N, Khademi B. Expression of Ki67 and P53 in primary squamous cell carcinoma of the larynx. Indian J Pathol Microbiol. 2010 déc;53(4):661-5.

62. Jeannon J-P, Soames JV, Aston V, Stafford FW, Wilson JA. Molecular markers in dysplasia of the larynx: expression of cyclin-dependent kinase inhibitors p21, p27 and p53 tumour suppressor gene in predicting cancer risk. Clin Otolaryngol Allied Sci. 2004 déc;29(6):698-704.

63. Ioachim E, Peschos D, Goussia A, Mittari E, Charalabopoulos K, Michael M, et al. Expression patterns of cyclins D1, E in laryngeal epithelial lesions: correlation with other cell cycle regulators (p53, pRb, Ki-67 and PCNA) and clinicopathological features. J. Exp. Clin. Cancer Res. 2004 juin;23(2):277-83.

64. Nankivell P, Weller M, McConkey C, Paleri V, Mehanna H. Biomarkers in laryngeal dysplasia: a systematic review. Head Neck. 2011 août;33(8):1170-6.

65. Cohen SM, Kim J, Roy N, Asche C, Courey M. Prevalence and causes of dysphonia in a large treatment-seeking population. Laryngoscope. 2012 févr;122(2):343-8.

66. Marie J-P, Bouccara D, Abitbol P, Jankowski R, Périé S. [Current understanding of chronic cough appearing in the ENT context]. Rev Pneumol Clin. 2006 oct;62(5):293-8.

67. Wang AJ, Liang MJ, Jiang AY, Lin JK, Xiao YL, Peng S, et al. Comparison of patients of chronic laryngitis with and without troublesome reflux symptoms. J. Gastroenterol. Hepatol. 2012 mars;27(3):579-85.

68. Zhao RX, Hirano M, Tanaka S, Sato K. Vocal fold epithelial hyperplasia. Vibratory behavior vs extent of lesion. Arch. Otolaryngol. Head Neck Surg. 1991 sept;117(9):1015-8.

69. Hartl DM, Hans S, Buchman LC, Laccourreye O, Vaissière J, Brasnu D. Méthodes actuelles d'évaluation des dysphonies. Ann Otolaryngol Chir Cervicofac. 2005;122(4):163-72.

70. Hirano M. Clinical examination of voice disorders of human communication, 5 [Internet]. New York: Springer-Verlag; 1981 [cité 2012 août 30]. Available de: http://www.lavoisier.fr/livre/notice.asp?id=23RWRSARXA6OWK

71. Woisard V, Bodin S, Puech M. [The Voice Handicap Index: impact of the translation in French on the validation]. Rev Laryngol Otol Rhinol (Bord). 2004;125(5):307-12.

72. Lam S, MacAulay C, Hung J, LeRiche J, Profio AE, Palcic B. Detection of dysplasia and carcinoma in situ with a lung imaging fluorescence endoscope device. J. Thorac. Cardiovasc. Surg. 1993 juin;105(6):1035-40.

73. Kraft M, Betz CS, Leunig A, Arens C. Value of fluorescence endoscopy for the early diagnosis of laryngeal cancer and its precursor lesions. Head Neck. 2011 juill;33(7):941-8.

74. Baletic N, Malicevic H, Petrovic Z, Marinkovic-Eric J, Peric A. Advantages and limitations of the autofluorescent diagnostics of the laryngeal cancer and precancerosis. Eur Arch Otorhinolaryngol. 2010 juin;267(6):925-31.

75. Crosetti E, Pilolli F, Succo G. A new strategy for endoscopic staging of laryngeal carcinoma: multistep endoscopy. Acta Otorhinolaryngol Ital. 2012 avr;32(3):175-81.

76. Andrea M, Dias O, Santos A. Contact endoscopy during microlaryngeal surgery: a new technique for endoscopic examination of the larynx. Ann. Otol. Rhinol. Laryngol. 1995 mai;104(5):333-9.

77. Arens C, Glanz H, Dreyer T, Malzahn K. Compact endoscopy of the larynx. Ann. Otol. Rhinol. Laryngol. 2003 févr;112(2):113-9.

78. Kleinsasser OF. Precancerous lesions. Tumors of the larynx and hypopharynx. [Internet]. New York: Thieme-Stratton Inc; 1988 [cité 2012 août 30]. p. 61-74. Available de: http://scholar.google.fr/scholar?hl=fr&as_sdt=0&q=Kleinsasser+OF.+Precancerous+lesions.+Tumors+of+the+larynx+and+hypopharynx.+New-York

79. Guerrier B., Giovanni A., Remacle M. Pathologie de la corde vocale chez l' adulte. Rapport de la Société d Oto-rhino-laryngologie et de la chirurgie de la Face et du Cou [Internet]. 2004 [cité 2012 août 30]. Available de: http://scholar.google.fr/scholar?q=Guerrier+B.%2C+Giovanni+A.%2C+Remacle+M.+Pathologie+de+la+corde+vocale+chez+l%E2%80%99+adulte.+Rapport+de+la+Soci%C3%A9t%C3%A9+d+Oto-rhino-laryngologie+et+de+la+chirurgie+de+la+Face+et+du+Cou%2C%2C+2004&btnG=&hl=fr&as_sdt=0

80. Friedman M, Hamilton C, Samuelson CG, Kelley K, Taylor R, Darling R, et al. The value of routine pH monitoring in the diagnosis and treatment of laryngopharyngeal reflux. Otolaryngol Head Neck Surg. 2012 juin;146(6):952-8.

81. Ford CN. GERD-related chronic laryngitis: pro. Arch. Otolaryngol. Head Neck Surg. 2010 sept;136(9):910-3.

82. Pritchett JM, Aslam M, Slaughter JC, Ness RM, Garrett CG, Vaezi MF. Efficacy of esophageal impedance/pH monitoring in patients with refractory gastroesophageal reflux disease, on and off therapy. Clin. Gastroenterol. Hepatol. 2009 juill;7(7):743-8.

83. Gale N, Michaels L, Luzar B, Poljak M, Zidar N, Fischinger J, et al. Current review on squamous intraepithelial lesions of the larynx. Histopathology. 2009 mai;54(6):639-56.

84. Irjala H, Matar N, Remacle M, Georges L. Pharyngo-laryngeal examination with the narrow band imaging technology: early experience. Eur Arch Otorhinolaryngol. 2011 juin;268(6):801-6.

85. Bhat VK, Latha P, Upadhya D, Hegde J. Clinicopathological review of tubercular laryngitis in 32 cases of pulmonary Kochs. Am J Otolaryngol. 2009 oct;30(5):327-30.

86. - Faye M-B, de Rotalier P. Particularités des affections oto-rhino-laryngologiques en milieu tropical. Encycl Méd Chir [Internet]. 2009 [cité 2012 août 31];Oto-rhino-laryngologie(20-925- A-10). Available de: http://www.ncbi.nlm.nih.gov/pubmed?term=faye%20tropical%202009

87. Dufour X. Pathologie pharyngolaryngée et médecine interne: la revue de médecine interne. 2011;325 : 59-511.

88. McGlashan JA, Johnstone LM, Sykes J, Strugala V, Dettmar PW. The value of a liquid alginate suspension (Gaviscon Advance) in the management of laryngopharyngeal reflux. Eur Arch Otorhinolaryngol. 2009 févr;266(2):243-51.

89. Hill RK, Simpson CB, Velazquez R, Larson N. Pachydermia is not diagnostic of active laryngopharyngeal reflux disease. Laryngoscope. 2004 sept;114(9):1557-61.

90. Gatta L, Vaira D, Sorrenti G, Zucchini S, Sama C, Vakil N. Meta-analysis: the efficacy of proton pump inhibitors for laryngeal symptoms attributed to gastro-oesophageal reflux disease. Aliment. Pharmacol. Ther. 2007 févr 15;25(4):385-92.

91. Kahrilas PJ, Shaheen NJ, Vaezi MF. American Gastroenterological Association Institute technical review on the management of gastroesophageal reflux disease. Gastroenterology. 2008 oct;135(4):1392-1413, 1413.e1-5.

92. Bansal A, Kahrilas PJ. Treatment of GERD complications (Barrett's, peptic stricture) and extra-oesophageal syndromes. Best Pract Res Clin Gastroenterol. 2010 déc;24(6):961-8.

93. Richter JE. Review article: extraoesophageal manifestations of gastro-oesophageal reflux disease. Aliment. Pharmacol. Ther. 2005 août;22 Suppl 1:70-80.

94. Sandrine PUTOT. L'orthophonie [Internet]. Site Officiel de l'Association Française des Malades de la Thyroïde. [cité 2012 sept 7]. Available de: http://fr.start3.mozilla.com/firefox?client=firefox-a&rls=org.mozilla:fr:official

95. Bollag W, Holdener EE. Retinoids in cancer prevention and therapy. Ann. Oncol. 1992 juill;3(7):513-26.

96. Berezin A. [Solacy and non-specific chronic laryngitis]. Rev Laryngol Otol Rhinol (Bord). 1989;110(5):525-8.

97. Remacle M, Van Haverbeke C, Eckel H, Bradley P, Chevalier D, Djukic V, et al. Proposal for revision of the European Laryngological Society classification of endoscopic cordectomies. Eur Arch Otorhinolaryngol. 2007 juin;264(5):499-504.

98. Ni G-S, Qiao Y, Chen W-W. [Betamethasone injection in chronic hypertrophic laryngitis]. Zhonghua Er Bi Yan Hou Tou Jing Wai Ke Za Zhi. 2005 janv;40(1):56-9.

99. Rosen CA, Gartner-Schmidt J, Hathaway B, Simpson CB, Postma GN, Courey M, et al. A nomenclature paradigm for benign midmembranous vocal fold lesions. Laryngoscope. 2012 juin;122(6):1335-41.

100. Blackwell KE, Calcaterra TC, Fu YS. Laryngeal dysplasia: epidemiology and treatment outcome. Ann. Otol. Rhinol. Laryngol. 1995 août;104(8):596-602.

Tableaux :

Tableau n° 1 : Schéma de classification des lésions prénéoplasiques et apparentées (55)

2005 WHO Classification	*Néoplasie malpighienne intra-épithéliale (squamous intraepithelial neoplasia SIN)*	*Classification de Ljubljana Lésions malpighiennes intra épithéliales (SIL)*
Hyperplasie malpighienne		Hyperplasie malpighienne simple
Dysplasie légère	Néoplasie malpighienne intra-épithéliale de grade 1 (SIN1)	Hyperplasie des cellules basales et/ou parabasales
Dysplasie modérée	Néoplasie malpighienne intra-épithéliale de grade 2 (SIN2)	Hyperplasie atypique
Dysplasie sévère	Néoplasie malpighienne intra-épithéliale de grade 3 (SIN3)	Hyperplasie atypique
Carcinome in situ	Néoplasie malpighienne intra-épithéliale de grade 3 (SIN3)	Carcinome in situ

Tableau n°2 : Estimation de la fréquence de transformation des dysplasies vers un carcinome in situ : Blackwell, 1995 (100).

Séries	Grade I	Grade II	Grade III
Crissman	0/52	0/26	3/16
Silamniku	33/808	4/23	25/90
Hellquist	2/98	3/24	9/39
Blackwell	3/32	5/15	5/18
Total	**38/990 (3,8 %)**	**12/88 (13,6 %)**	**42/163 (25,8 %)**

Tableau n° 3 :

Conduite thérapeutique dans les laryngites chroniques

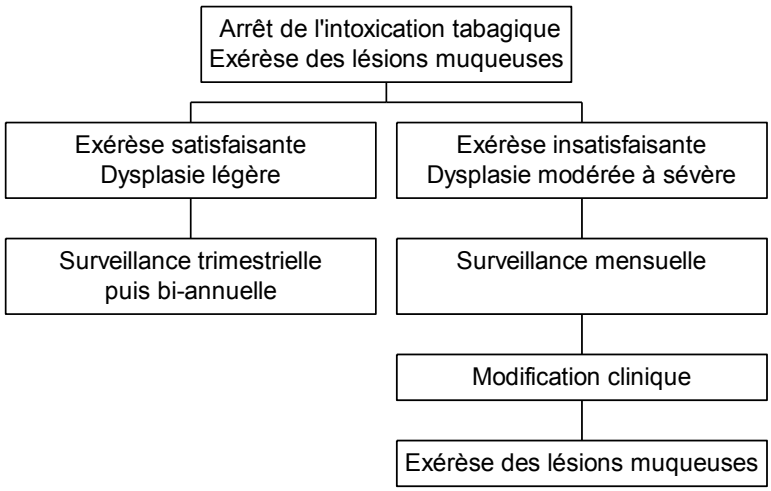

Figures :

Figure 1 : coupe frontale du larynx en vue postérieure

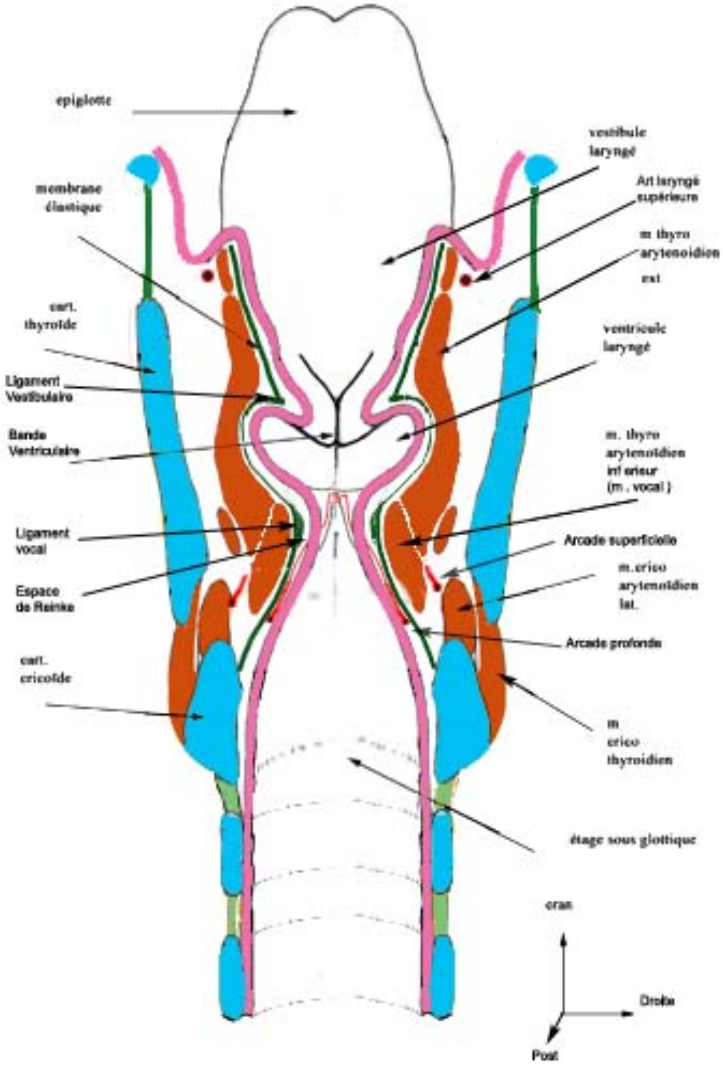

Figure 2 : Ultrastructure de la lamina propria en 3 couches, d'après Melo et al. (2)

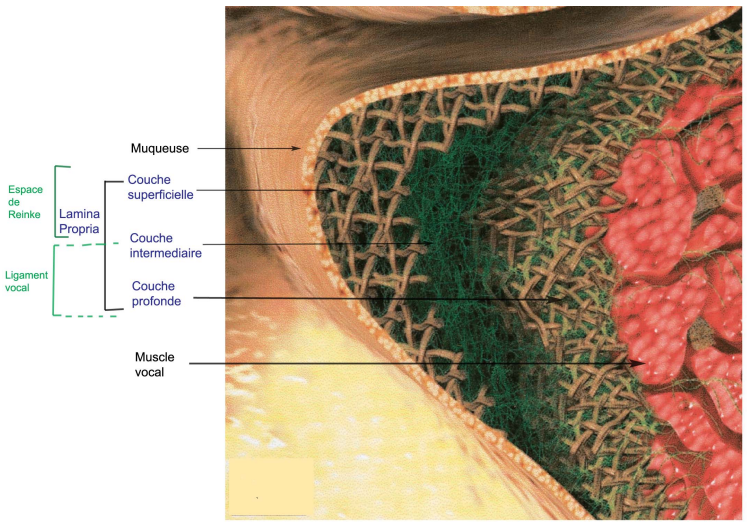

Figure 3: Cordite bilatérale prédominante à gauche avec légère leucoplasie

Figure 4: Oedème de Reinke bilatéral

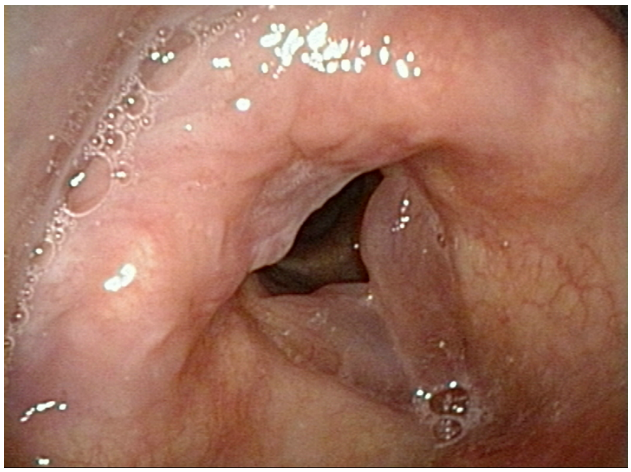

Figure 5: Oedème de Reinke développé au niveau de la corde vocale gauche qui présente également une hypervascularisation inflammatoire de la face supérieure

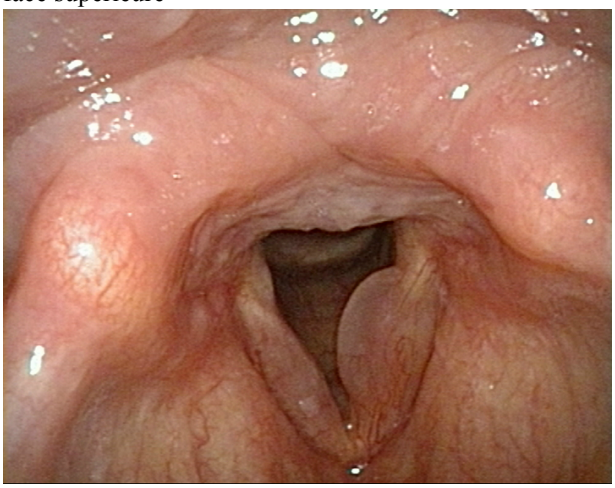

Figure 6: Oedème de Reinke associé à une leucoplasie du bord libre de la corde vocale gauche

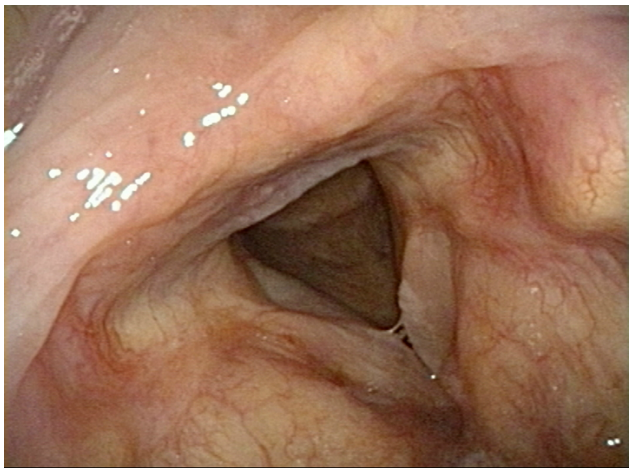

Figure 7: Atteinte inter-aryténoïdienne avec érythème modéré des aryténoïdes sur reflux gastro-oesophagien

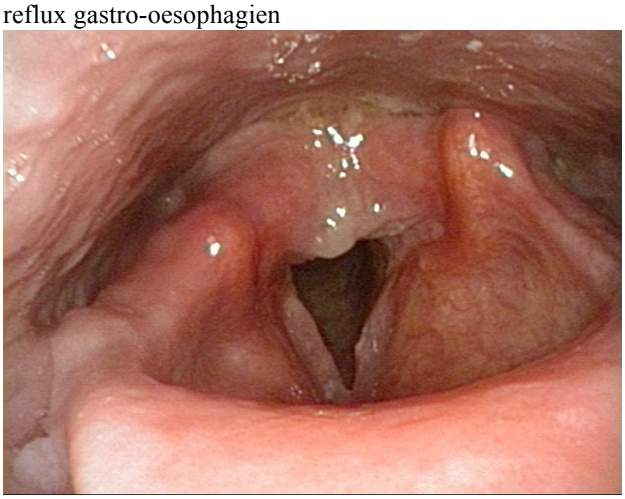

Figure 8: Ulcère aryténoïdien gauche

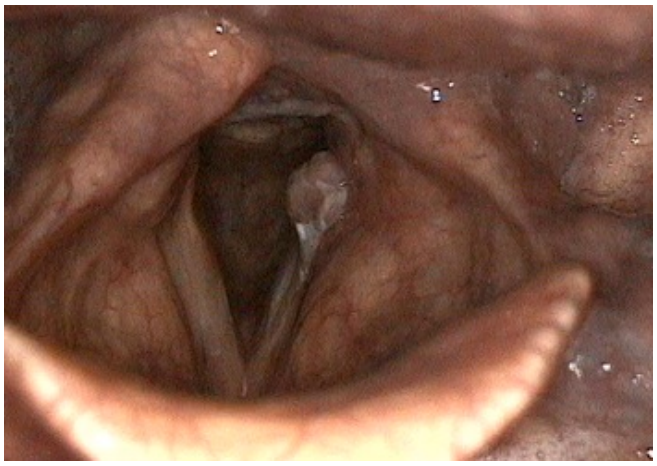

Figure 9: Granulome lisse aryténoïdien droit post-traumatique (intubation)

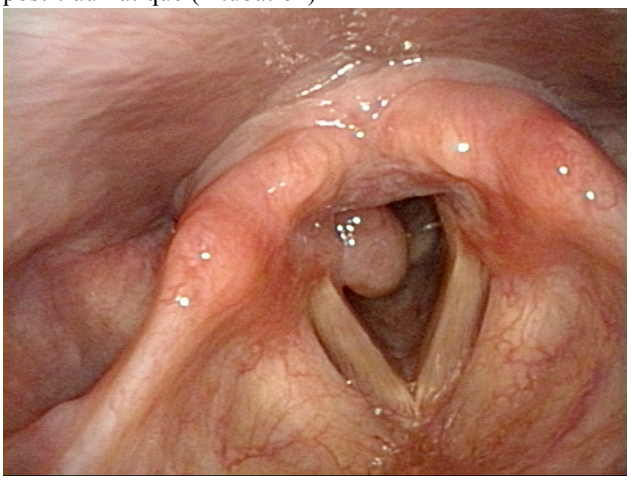

Figure 10: Plage de leucoplasie développée sur la corde vocale gauche

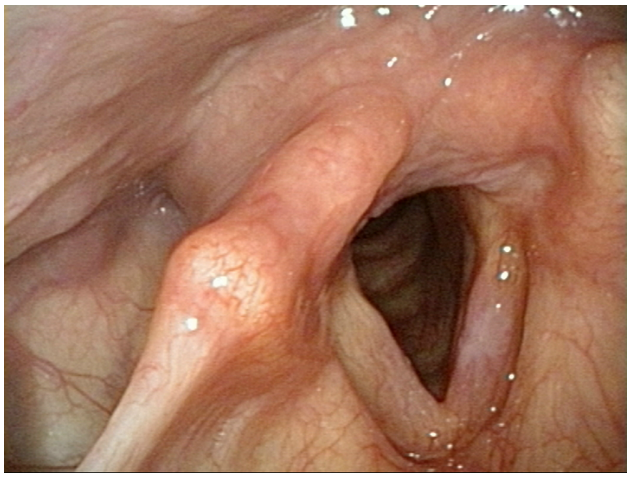

Figure 11: Leucoplasie entourant des ulcères atones bilatéraux

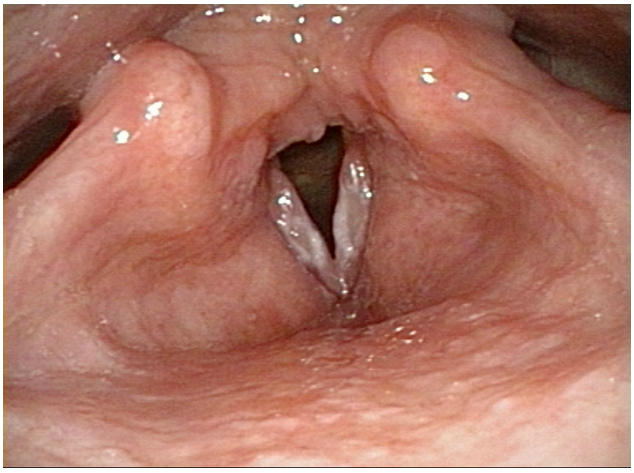

Figure 12: Lésion pachydermique de la corde vocale droite (diagnostic différentiel de carcinome in situ infirmé après biopsie)

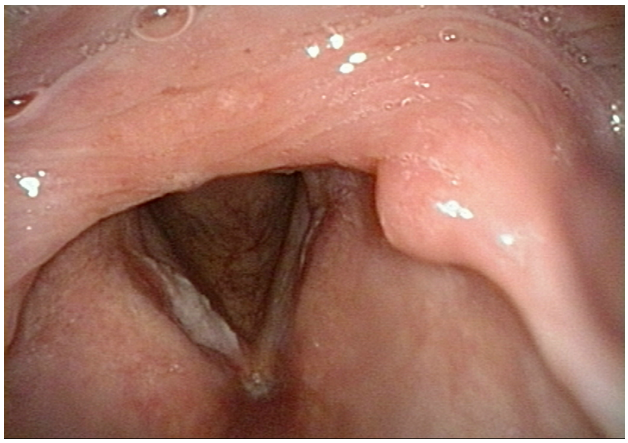

Figure 13: Papillome corné de la corde vocale droite

Figure 14: Aspect de larynx post-radique avec muqueuse atrophique et pâle accompagnée de pétéchies

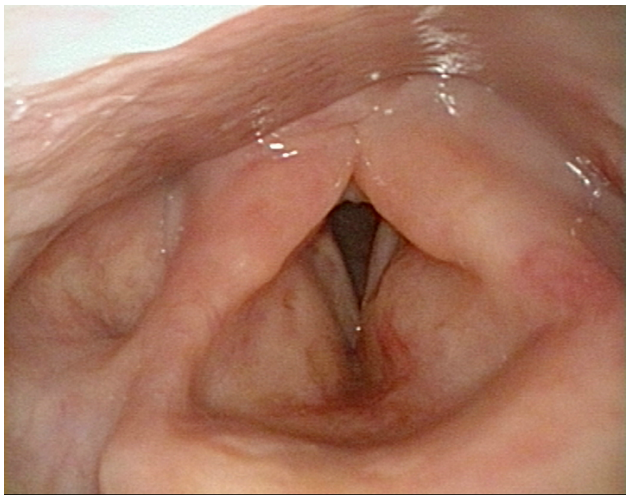

Figure 15: Larynx post-radique avec inflammation diffuse et remaniements. Dépôts dispersés de sécrétions

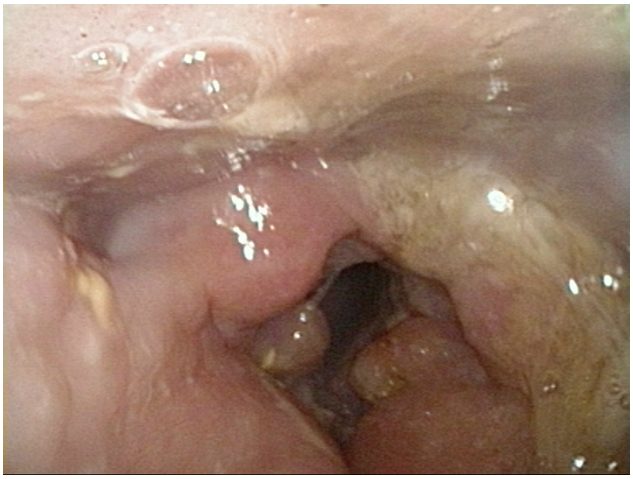

Figure 16 : Larynx d'un patient ayant bénéficié d'une radiothérapie pour carcinome de la corde vocale droite. Image de pachydermie cicatricielle avec diagnostic différentiel de récidive

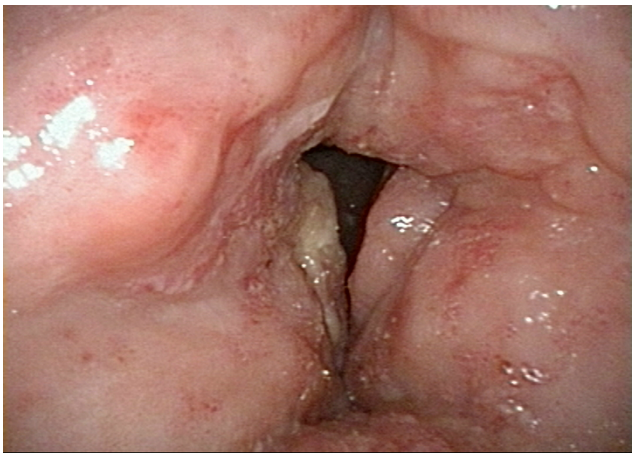

Figure 17: Chez le même patient, utilisation de la lumière "NBI". Hyper vascularisation postérieure (flèche). Les biopsies ont démontré une atteinte néoplasique à ce niveau alors que celles réalisées dans la partie antérieure de la corde (moins vascularisée) sont rentrées avec un diagnostic de bénignité.

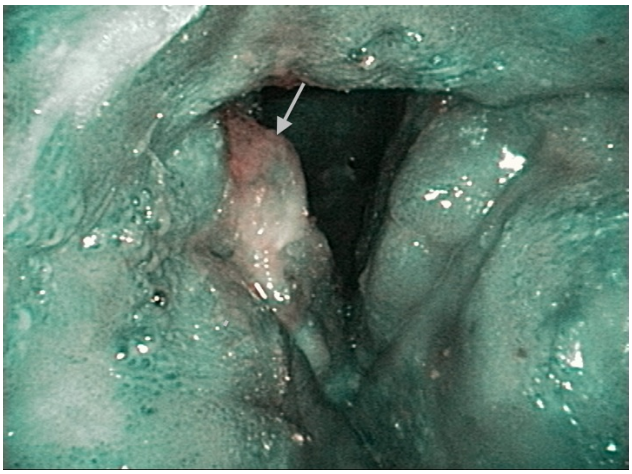

Figure 18: Lésion antérieure dont le diagnostic différentiel est une laryngite hypertrophique rouge ou un carcinome (éventuellement in situ)

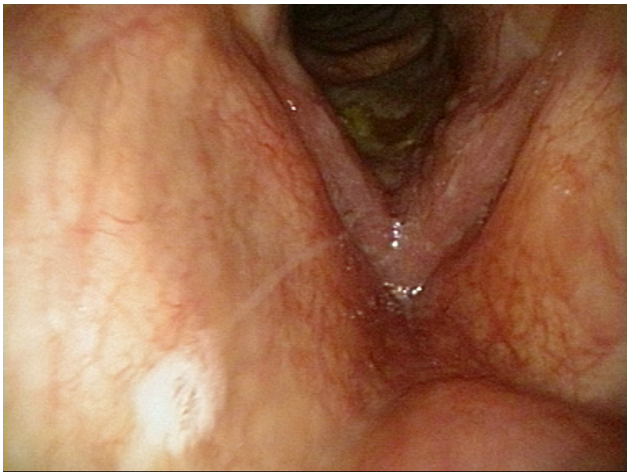

Figure 19: Chez le même patient, utilisation de la lumière "NBI". Mise en évidence de l'hypervascularisation anarchique suspecte (multiples flèches). Carcinome in situ confirmé après biopsie.

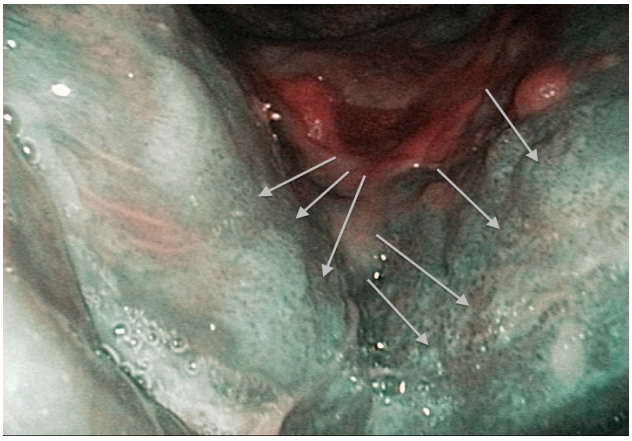

Mots clés :

Laryngite chronique, tabagisme, reflux gastro-oesophagien, dysplasies, lésions précancéreuses, autofluorescence, acides rétinoïdes, laser CO2

Key words :

Chronic laryngitis, tobacco intoxication, gastroesophageal reflux, dysplasias, precancerous lesions, autofluorescence **,** retinoids acid, CO2 laser